

## Disfagia orofaríngea en personas con cáncer de cabeza y cuello: un estudio de caso

Manuel Matías Ambiado-Lillo

Universidad Arturo Prat, Facultad de Ciencias de la Salud, Fonoaudiología, Iquique, Chile. ✉ 

<https://dx.doi.org/10.5209/rlog.90828> Recibido 1 de Agosto de 2023 • Primera revisión 26 de septiembre de 2023 • Aceptado 2 de enero de 2024

**Resumen:** El Cáncer de Cabeza y Cuello (CCyC) es una de las afecciones malignas más comunes en el mundo, con elevados índices de mortalidad. Pese a ello, en la actualidad, la finalidad en las personas con CCyC no se centra únicamente en encontrar una cura. Debido a esto, un objetivo de suma relevancia es potenciar la calidad de vida de las personas, la cual evidencia un decremento por afección mayoritaria en tres dimensiones, entre las que destaca la de alimentación y deglución. El reporte del caso clínico expone el proceso de intervención terapéutica post radioterapia en un paciente de 71 años. Se realiza una intervención que consideró técnicas compensatorias en adición a ejercicios rehabilitadores miofuncionales siguiendo los lineamientos teóricos reportados en la actualidad. La adherencia sistemática al proceso ha sido un factor indispensable en la transición de la alimentación inicial exclusiva por gastrostomía, a una ingesta exclusiva por vía oral.

**Palabras claves:** Deglución, Disfagia orofaríngea, Cáncer de cabeza y cuello, Rehabilitación miofuncional

### ENG Oropharyngeal dysphagia in people with head and neck cancer: a case study

**Summary:** Head and Neck Cancer (HNC) is one of the most common malignant conditions in the world, with high mortality rates. Despite this, at present, the goal in people with CCyC is not only focused on finding a cure. Due to this, an objective of great relevance is to enhance the quality of life of people, which shows a decrease by majority affection in three dimensions, among which the feeding and swallowing stand out. The clinical case report exposes the process of therapeutic intervention after radiotherapy in a 71-year-old patient. An intervention was performed that considered compensatory techniques in addition to myofunction rehabilitation exercises following the theoretical guidelines currently reported. Systematic adherence to the process has been an indispensable factor in the transition from exclusive initial feeding by gastrostomy to exclusive oral intake.

**Keywords:** Swallowing, Oropharyngeal dysphagia, Head and neck cancer, Myofunctional rehabilitation

**Sumario:** Introducción. Consideraciones éticas. Caso clínico. Metodología. Discusión. Conclusiones. Bibliografía.

**Cómo citar:** Ambiado-Lillo, M. M. (2024). Disfagia orofaríngea en personas con cáncer de cabeza y cuello: un estudio de caso. *Revista de Investigación en Logopedia* 14(2), e90828 <https://dx.doi.org/10.5209/rlog.90828>

#### Introducción

El cáncer de cabeza y cuello (CCyC) es una de las afecciones malignas más comunes en el mundo, con elevados índices de mortalidad (Baijens, et al., 2021), considerando una tasa de mortalidad estándar de 7.9 por 100000 para hombres, y 2.2 por 100.000 para mujeres (Cárcamo, 2018). Pese a ello, en la actualidad, el objetivo en las personas con CCyC no se centra únicamente en encontrar una cura, dado que en la última década la sobrevida ha aumentado cinco años aproximadamente (Jamal et al., 2017). Debido a esto, un objetivo de suma relevancia es potenciar la calidad de vida de las personas, la cual evidencia un decremento por afección mayoritaria en tres dimensiones: apariencia, habla y deglución-nutrición (Mády et al., 2003), siendo la última de ellas, un factor crucial, dado que incide en el incremento de la morbilidad y mortalidad en esta población (Simon et al., 2021).

El CCyC afecta preferentemente al sexo masculino desde la quinta década de vida, y los principales factores de riesgo corresponden a tabaquismo, alcoholismo y virus papiloma humano (VPH) (Baijens, et al., 2021; Cárcamo, 2018; Pennacchiotti et al., 2016). Su caracterización diagnóstica establece prevalencias diferenciadas para compromisos localizados, compromisos regionales y compromisos a distancia, con porcentajes de 32%, 47% y 15% respectivamente (Vinés et al., 2017). Considerando las posibilidades de tratamiento, sean quirúrgicas o por radioterapia, acompañadas o no por quimioterapia, las implicancias en el proceso deglutorio son directas, dados los cambios morfofisiológicos en las estructuras, incluyendo la mucosa orofaríngea, y las funciones que sustentan este proceso, sean motores o sensitivas.

Entre los cambios más significativos en la deglución se cuentan: restricción del rango de extensión de movimientos linguales, disminución de la excursión laríngea, hipofunción de orbicular de labios y buccinadores, además de cambios en los patrones masticatorios. Cambios que generan como consecuencias una pobre ingesta oral, alimentación por vía alternativa enteral, neumonía por aspiración, pérdida de peso, restricciones sociales, y consecuentemente, un déficit en la calidad de vida (Brockbank et al., 2015). Todas estas características fundamentan el desarrollo de disfagia orofaríngea (DOF) de tipo iatrogénica. En cuanto a las mayores dificultades reportadas en los pacientes con DOF, las consistencias y viscosidades de los alimentos presentan una gran variabilidad en cuanto a las dificultades en su ingesta, siendo más prevalente en alimentos sólidos con un 72,4%, las cuales se presentan en menor medida para semisólidos y líquidos con un 17,2% respectivamente (García-Peris, et al., 2007).

En cuanto al abordaje fonoaudiológico de la DOF en CCyC, se establecen dos etapas diferenciadas, la evaluación e intervención terapéutica. El proceso de evaluación considera reportes de auto percepción, screening para identificar el riesgo de aspiración, la exploración clínica que incluye la estimación de la anatomía y funciones miofuncionales orofacial, y el análisis del desempeño deglutorio con diversos volúmenes, viscosidades de líquidos y consistencias de alimentos sólidos, además de los exámenes instrumentales clásicos como son el estudio fibroendoscópico de la deglución (FEES) y el estudio videofluoroscópico de la deglución (VFS) (Baijens, et al., 2021).

En la intervención se pueden distinguir dos aproximaciones, la primera de ellas es pretratamiento, que implica la ejecución de ejercicios deglutorios profilácticos que favorezcan la funcionalidad muscular y la reducción de la disfunción crónica que puede ocasionar la radioterapia (Guillen-Sola et al., 2019; Loewen et al., 2021; Thankappan et al., 2018;), entre los más recomendados por la evidencia científica, la propuesta de Kotz et al. (2012) se posiciona como una referencia, en la cual se consideran cinco ejercicios, a saber, deglución con esfuerzo, deglución super supra glótica, técnica de Masako, retracción lingual y maniobra de Mendelsohn. La segunda aproximación es postratamiento, la cual considera un abordaje clásico constituido por: cuidado e higiene oral, modificación de los alimentos, ejercicios compensatorios que modifican temporalmente el acto deglutorio y ejercicios rehabilitadores que potencian las bases miofisiológicas y reactivan la sensorialidad intraoral (Baijens, et al., 2021; Thankappan et al., 2018).

### **Consideraciones éticas**

De acuerdo con los lineamientos éticos internacionales y nacionales, siguiendo la declaración de Helsinki, previo a la evaluación se informó al paciente sobre el uso de sus datos con fines de investigación. Seguidamente se le entregó y firmó el documento de consentimiento informado. Toda información de identificación del paciente fue completamente anonimizada. Los datos se mantienen resguardados en los registros clínicos del Centro de Atención Fonoaudiológica de la Universidad Arturo Prat de Chile.

### **Caso clínico**

Se trata de un paciente masculino de 71 años sin antecedentes mórbidos relevantes. En agosto del año 2020 autopercibe dificultades en la deglución por sensación de cuerpo extraño en región orofaríngea, se realiza evaluación fibroendoscópica en la que se evidencia una gran lesión exofítica que se extiende a base de la lengua, vallécula y epiglotis, lo que ocasiona obstrucción parcial de la vía aérea, debido a esto, se solicitan exámenes imagenológicos. En resonancia magnética (RM) se reporta "masa a nivel de la base de la lengua lateralizada a derecha, infiltra la musculatura intrínseca", en tomografía axial computarizada (TAC) se reporta "gran masa tumoral de la base de la lengua que se extiende hacia el espacio preepiglótico derecho".

En octubre del año 2020 el comité oncológico de la clínica Antofagasta diagnóstica cáncer orofaríngeo T4 N0 M0, carcinoma escamoso P16+, por lo cual deciden realizar gastrostomía endoscópica y comenzar el tratamiento mediante radioterapia (RT) considerando una dosis total de 70 Gy distribuida en 35 ciclos de dosis fraccionadas de 2 Gy, concomitante con quimioterapia (QT) con cisplatino semanal, la cual consideró 5 ciclos. En el primer semestre del año 2021 finaliza de modo exitoso el tratamiento y se mantiene con controles médicos mensuales para observar su evolución. Se reporta que no existe terapia deglutoria profiláctica previa al tratamiento médico.

### **Metodología**

#### **Evaluación**

El septiembre de 2021 ingresa al Centro de Atención Fonoaudiológica de la Universidad Arturo Prat, al área de Rehabilitación Adulto derivado por el médico tratante, quien solicita evaluación e intervención fonoaudiológica dado que presenta alteraciones severas en la deglución por lo que en la actualidad se alimenta

completamente mediante gastrostomía, pese a ello, el paciente reporta que presenta ingestas por vía oral diaria dada la recuperación de los procesos inflamatorios ocasionados por la RT.

El proceso de evaluación, además de la entrevista inicial, consideró la aplicación de *Eating Assessment Tool 10 (EAT-10)* (Fernández-Rosati et al., 2018), exploración miofuncional orofacial para adultos mayores (Felicio et al., 2017) y Método de Exploración Clínica Volumen-Viscosidad (MECV-V) (Clavé et al., 2008).

El resultado del protocolo de autoreporte para el despistaje de la disfagia EAT-10 fue de 24 puntos sobre 40, lo que implica una notable percepción de alteración en la alimentación y deglución por parte del paciente, considerando que la versión utilizada considera un puntaje de corte >7 puntos (Fernández-Rosati et al., 2018).

En evaluación miofuncional, se evidencian dificultades que se orientan a hipofunción en orbicular de los labios, buccinadores, lengua, cierre velofaríngeo, asenso laríngeo y disminución en la sensorialidad orofaríngea. Las mayores dificultades observadas se centran en la reducción del rango de extensión de los movimientos de elevación y protrusión lingual y disminución de la fuerza lingual, lo que acarrea alteraciones funcionales en el proceso deglutorio.

Finalmente, se realiza exploración con MECV-V. En viscosidad néctar no se evidencian alteraciones de seguridad ni eficacia con 5ml, sin embargo, en 10 ml se evidencia tos, por lo que se continúa con valoración de viscosidad *pudding*; en esta no se registran alteraciones de seguridad con 5ml, pero se fracciona en 3 degluciones, se evidencia residuos en el vestíbulo oral, en 10 ml se registra degluciones fraccionadas, residuos intraorales, presencia de voz húmeda y tos, por lo que se finaliza la exploración. Con base en los resultados expuestos, se establece el diagnóstico de disfagia orofaríngea iatrogénica FOIS 2, y se recomienda iniciar terapia fonoaudiológica.

### Intervención

El proceso de intervención se enmarcó en aproximaciones clásicas, se consideró tratamiento compensatorio a corto plazo, y rehabilitador a mediano plazo. El abordaje compensatorio incluyó ingestas en consistencias restringida de semisólidos en volúmenes de 5 ml para un total de 25 ml por sesión, en conjunto a flexión cervical para propiciar la seguridad. El abordaje rehabilitador consideró tres pilares, a saber, (1) ejercicios miofuncionales isotónicos e isométricos para músculos orbicular de los labios, buccinadores, linguales y suprahioides, (2) ejercicios isocinéticos respiratorios para favorecer tos efectiva, y (3) ejercicios de reactivación sensorial (Marchesan et al., 2013; Thankappan et al., 2018; Tisaire & Ordóñez, 2021).

Todos los ejercicios rehabilitadores miofuncionales fueron ejecutados en modalidad indirecta, y de modo sistemático tres veces al día durante 12 semanas, como se describe en la tabla 1, considerando la aplicabilidad de ejercicios miofuncionales orofaciales expuestos por Marchesan et al. (2013). Del total de los ocho ejercicios propuestos, siempre la técnica de Logemann de incremento sensorial fue efectuada en último lugar, para ser acompañada inicialmente por degluciones de 5 ml de *pudding*, con la finalidad de favorecer y engramar la respuesta motora orofaríngea.

Tabla 1. Ejercicios rehabilitadores

Tipo de ejercicio	Repeticiones	Series	Jornada
Lingual isotónico	20	4	Mañana, Tarde, Noche
Buccinador isométrico	20	4	Mañana, Tarde, Noche
Orbicular isométrico	20	4	Mañana, Tarde, Noche
Protrusión lingual (en rango máximo de extensión) sostenida por 5 s	15	4	Tarde
Espiración con incentivador respiratorio	20	3	Mañana, Noche
Inspiración con incentivador respiratorio	20	3	Tarde
Técnica de estimulación termotáctil de Logemann	20	3	Tarde

Posterior a las 12 semanas de intervención fonoaudiológica, se realizó un nuevo proceso de evaluación siguiendo los mismos lineamientos iniciales, con la excepción de ingestas variables de 5 y 10 ml de néctar y *pudding* posterior a la estimulación termotáctil de Logemann. Los resultados de la valoración evidenciaron una mejorar en la fuerza y rango de extensión de los movimientos, y una tos efectiva.

Los resultados en MECV-V demostraron que con viscosidad néctar no hay presencia de alteraciones de seguridad ni eficacia con 5ml o 10 ml, sin embargo, en 20 ml se registró tos, por lo que se continuó con valoración de viscosidad *pudding*; en esta no se registraron alteraciones de seguridad en 5ml ni 10 ml, pero se evidenciaron fraccionamientos de 2 y 3 degluciones para cada bolo alimenticio, en los cuales, además se observó una disminución de residuos orales; finalmente en 20 ml se registraron degluciones fraccionadas, residuos orales, presencia de voz húmeda y tos, por lo que finaliza la exploración. Con base en los resultados expuestos, se establece una variabilidad en la posibilidad de ingesta de alimentos, situando al paciente en nivel 5 de escala FOIS.

Considerando los hallazgos descritos se mantuvo el tratamiento por otras 12 semanas, se recomendó ingesta por vía oral exclusiva. Por indicación médica se retira PEG y se controla con nutricionista, estableciendo un adecuado estado nutricional.

**Reevaluación**

Finalizando el segundo ciclo de rehabilitación, se evidencia mediante MECV-V una deglución segura y eficiente en todos los volúmenes y viscosidades como se expone en la tabla 2. En deglución de sólidos presenta una mayor dificultad debido a la xerostomía, sobre todo con alimentos que no absorben la humedad por su naturaleza reológica.

**Tabla 2. Resultados MECV-V pre- y post rehabilitación deglutoria**

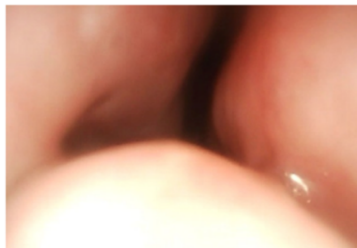Pretratamiento								
Néctar			Líquido			Pudding		
5ml	10ml	20ml	5ml	10ml	20ml	5ml	10ml	20ml
SA	Tos	NE	NE	NE	NE	Deglución fraccionada Residuo oral	Residuo oral Voz húmeda Tos	NE
Posterior a 12 semanas de rehabilitación deglutoria								
Néctar			Líquido			Pudding		
5ml	10ml	20ml	5ml	10ml	20ml	5ml	10ml	20ml
SA	SA	Tos	NE	NE	NE	Deglución fraccionada	Deglución fraccionada	Deglución fraccionada Voz húmeda Tos
Posterior a 24 semanas de rehabilitación deglutoria								
Néctar			Líquido			Pudding		
5ml	10ml	20ml	5ml	10ml	20ml	5ml	10ml	20ml
SA	SA	SA	SA	SA	SA	SA	SA	SA

Abreviaciones: SA, Sin alteraciones; NE, No evaluado

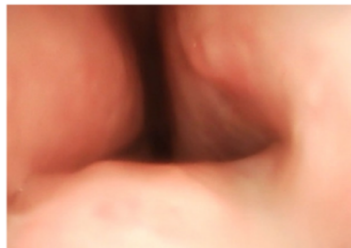
Se realiza una valoración mediante nasofibroscofia, en la que se establece movilidad cordal bilateral simétrica y buen manejo de secreciones, sin evidencia de recidiva tumoral” como se evidencia en la figura 1. Ante la progresión en el desempeño deglutorio, y los resultados objetivos se determina alta terapéutica, solo con recomendación de restricción de alimentos que no absorben humedad como frutos secos, lo que sitúa al paciente en FOIS 6.

**Hallazgos imagenológicos**

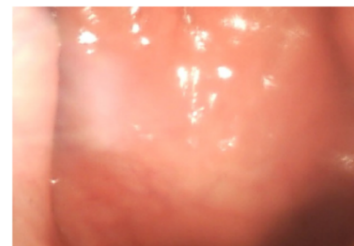
**Fosa nasal derecha**



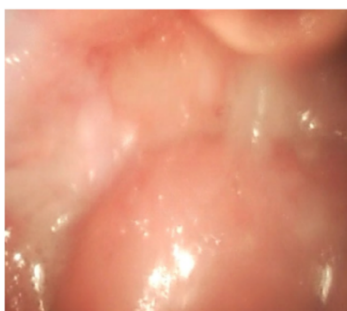
**Fosa nasal izquierda**



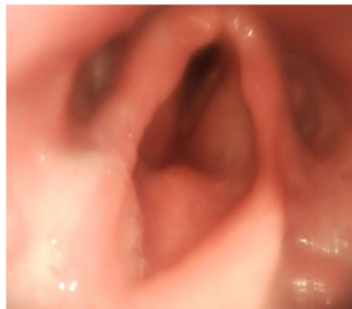**Rinofaringe**



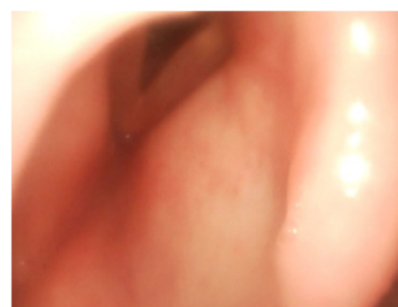**Orofaringe**



**Hipofaringe**



**Laringe**



**Figura 1. Hallazgos imagenológicos de videonasofaringolaringoscopia**



## Discusión

El reporte del caso clínico expone una gran dificultad en la alimentación-deglución de la persona como consecuencia del tratamiento de radioterapia para CCyC, lo que se alinea con la evidencia, la cual establece que la DOF frecuentemente se reporta como un problema significativo por parte de los pacientes con CCyC (Pezdirec et al., 2019).

Respaldata por la teoría, la rehabilitación deglutoria se ha orientado específicamente a potenciar las habilidades miofisiológicas que sustentan el proceso deglutorio (Thankappan et al., 2018; Baijens, et al., 2021). Lo cual se efectuó principalmente mediante un programa de entrenamiento miofuncional y estimulación termotáctil, actividades que se consideran como indispensables para mantener el funcionamiento deglutorio, al considerar que las secuelas de la radioterapia incluyen el desarrollo de fibrosis (Hadjú et al., 2022), secuela que en el caso reportado tuvo mayor repercusión en el rango de extensión del movimiento lingual, condición que fue superada satisfactoriamente finalizada la rehabilitación.

En adición a ello, se propició la disminución del riesgo de aspiración en un inicio con cambio postural de flexión de cabeza, recomendación de ingestas de bolos líquidos moderadamente espesos según IDDSI (Cichero et al., 2017), y en el progreso terapéutico con actividades miofuncionales orientada a musculatura suprahiodea, orbicular de los labios, buccinadora, lingual y respiratoria, con la finalidad de prescindir el uso de gastrostomía para su alimentación, la que impacta directamente en pérdida de peso, y que acarrea como consecuencia desnutrición (Strojan et al., 2017).

Los dos objetivos terapéuticos fueron culminados con éxito al considerar que la deglución del paciente en la actualidad es segura y eficiente, lo que le ha permitido cumplir con su ingesta calórica e hídrica necesarias para mantener su homeostasis corporal, la que efectúa por vía oral de modo exclusivo. En adición, su calidad de vida ha mejorado drásticamente, dado que en la actualidad participa de reuniones sociales y familiares, de las cuales se restringió durante 18 meses aproximadamente, por la vergüenza que le generaba la tos constante, regurgitación nasal y/o escapes de alimentos de la cavidad oral durante instancias de alimentación social.

Uno de los mayores desafíos que se presentan habitualmente en las rehabilitaciones deglutorias en este tipo de pacientes, es la adherencia a los procesos terapéuticos (Jamal et al., 2017; Hadjú et al., 2022). Sin embargo, en este caso, la mayor potencialidad para lograr finalizar con éxito su intervención fue la gran adherencia a la terapia, el paciente a lo largo de las 24 semanas nunca registró una ausencia o una ejecución parcial de las actividades incluidas en el programa. En esta línea, se ha reportado que las personas que mayor adherencia a la intervención terapéuticas presentan, corresponden a mayores de 60 años (Starmer et al., 2011), información coherente con los resultados del caso expuesto.

Finalmente, una de las mayores limitaciones en el reporte de caso clínico que se evidencian es la ausencia de medidas objetivas que permitirían realizar un análisis tanto en la variabilidad miológica de base, sean mediadas por presión o por actividad eléctrica, como en flujos aéreos, relacionados con fuerza espiratoria y tos.

## Conclusiones

Se concluye que, el abordaje sistemático de la miofuncionalidad, en adición a la buena adherencia terapéutica, son factores indispensables en el proceso de rehabilitación que tengan como finalidad superar los trastornos deglutorios y propender al aumento en la calidad de vida de las personas.

El seguimiento y análisis del caso expuesto demostró que el MECV-V fue un gran indicador de progresión a lo largo del proceso de intervención, lo que favoreció la inclusión progresiva de nuevos volúmenes y viscosidades a las sesiones de rehabilitación.

## Bibliografía

- Baijens, L. W. J., Walshe, M., Aaltonen, L. M., Arens, C., Cordier, R., Cras, P., Crevier-Buchman, L., Curtis, C., Golusinski, W., Govender, R., Eriksen, J. G., Hansen, K., Heathcote, K., Hess, M. M., Hosal, S., Klusmann, J. P., Leemans, C. R., MacCarthy, D., Manduchi, B., ... Clavé, P. (2021). European white paper: oropharyngeal dysphagia in head and neck cancer. *European Archives of Oto-Rhino-Laryngology*, 278(2), 577-616. <https://doi.org/10.1007/s00405-020-06507-5>
- Brockbank, S., Miller, N., Owen, S., & Patterson, J. M. (2015). Pretreatment information on dysphagia: exploring the views of head and neck cancer patients. *Journal of Pain and Symptom Management*, 49(1), 89-97. <https://doi.org/10.1016/j.jpainsymman.2014.04.014>
- Cárcamo, M. (2018). Epidemiología y generalidades del tumor de cabeza y cuello. *Revista Médica Clínica las Condes*, 29(4), 388-396. <https://doi.org/10.1016/j.rmclc.2018.06.009>
- Cichero, J. A., Lam, P., Steele, C. M., Hanson, B., Chen, J., Dantas, R. O., Duivesteyn, J., Kayashita, J., Lecko, C., Murray, J., Pillay, M., Riquelme, L., & Stanschus, S. (2017). development of international terminology and definitions for texture-modified foods and thickened fluids used in dysphagia management: The IDDSI framework. *Dysphagia*, 32(2), 293-314. <https://doi.org/10.1007/s00455-016-9758-y>
- Clavé, P., Arreola, V., Romea, M., Medina, L., Palomera, E., & Serra-Prat, M. (2008). Accuracy of the volume-viscosity swallow test for clinical screening of oropharyngeal dysphagia and aspiration. *Clinical Nutrition*, 27(6), 806-815. <https://doi.org/10.1016/j.clnu.2008.06.011>
- Felício, C. M., Lima, M. D., Medeiros, A. P., & Ferreira, J. T. (2017). Orofacial Myofunctional Evaluation Protocol for older people: validity, psychometric properties, and association with oral health and age. *CoDAS*, 29(6), e20170042. <https://doi.org/10.1590/2317-1782/20172017042>

- Fernández-Rosati, J., Lera, L., Fuentes-López, E., & Albala, C. (2018). Validez y confiabilidad del cuestionario Eating Assessment Tool 10 (EAT-10) para detectar disfagia en adultos mayores chilenos. *Revista Médica de Chile*, 146, 1008-1015. <http://dx.doi.org/10.4067/s0034-98872018000901008>
- García-Peris, P., Parón, L., Velasco, C., de la Cuerda, C., Cambolor, M., Bretón, I., Herencia, H., Verdaguer, J., Navarro, C., & Clave, P. (2007). Long-term prevalence of oropharyngeal dysphagia in head and neck cancer patients: Impact on quality of life. *Clinical Nutrition*, 26(6), 710-717. <https://doi.org/10.1016/j.clnu.2007.08.006>
- Guillen-Sola, A., Soler, N. B., Marco, E., Pera-Cegarra, O., & Foro, P. (2019). Effects of prophylactic swallowing exercises on dysphagia and quality of life in patients with head and neck cancer receiving (chemo) radiotherapy: The Redyor study, a protocol for a randomized clinical trial. *Trials*, 20(1), 503. <https://doi.org/10.1186/s13063-019-3587-x>
- Hajdú, S. F., Wessel, I., Dalton, S. O., Eskildsen, S. J., & Johansen, C. (2022). Swallowing exercise during head and neck cancer treatment: results of a randomized trial. *Dysphagia*, 37(4), 749-762. <https://doi.org/10.1007/s00455-021-10320-5>
- Jamal, N., Ebersole, B., Erman, A., & Chhetri, D. (2017). Maximizing Functional Outcomes in Head and Neck Cancer Survivors: Assessment and Rehabilitation. *Otolaryngologic Clinics of North America*, 50(4), 837-852. <https://doi.org/10.1016/j.otc.2017.04.004>
- Kotz, T., Federman, A. D., Kao, J., Milman, L., Packer, S., Lopez-Prieto, C., Forsythe, K., & Genden, E. M. (2012). Prophylactic swallowing exercises in patients with head and neck cancer undergoing chemoradiation: a randomized trial. *Archives of Otolaryngology - Head & Neck Surgery*, 138(4), 376-382. <https://doi.org/10.1001/archoto.2012.187>
- Loewen, I., Jeffery, C. C., Rieger, J., & Constantinescu, G. (2021). Prehabilitation in head and neck cancer patients: a literature review. *Journal of Otolaryngology - Head & Neck Surgery*, 50(1), <https://doi.org/10.1186/s40463-020-00486-7>
- Mády, K., Sader, R., Hoole, P. H., Zimmermann, A., & Horch, H. H. (2003). Speech evaluation and swallowing ability after intra-oral cancer. *Clinical Linguistics & Phonetics*, 17(4-5), 411-420. <https://doi.org/10.1080/0269920031000079921>
- Marchesan, I., Silva, H., & Berretin-Felix, G. (2012). *Terapia fonoaudiológica em motricidad orofacial*. Pulso Editorial.
- Pennacchiotti, G., Sáez, R., Martínez, M.J., Cárcamo, M., & Montes, R. (2016). Prevalencia del virus papiloma humano en pacientes con diagnóstico de carcinoma escamoso de la cavidad oral. *Revista Chilena de Cirugía*, 68(2), 137-142. <https://dx.doi.org/10.4067/S0718-40262016000200005>
- Pezdirec, M., Strojjan, P., & Boltezar, I. H. (2019). Swallowing disorders after treatment for head and neck cancer. *Radiology and Oncology*, 53(2), 225-230. <https://doi.org/10.2478/raon-2019-0028>
- Simon, S. R., Pilz, W., Hoebbers, F. J. P., Leeters, I. P. M., Schols, A. M. W. J., Willemsen, A. C. H., Winkens, B., & Bajjens, L. W. J. (2021). Malnutrition screening in head and neck cancer patients with oropharyngeal dysphagia. *Clinical Nutrition*, 44, 348-355. <https://doi.org/10.1016/j.clnesp.2021.05.019>
- Starmer, H., Sanguineti, G., Marur, S., & Gourin, C.G. (2011). Multidisciplinary head and neck cancer clinic and adherence with speech pathology. *The Laryngoscope*, 121(10) 2131-2135. <https://doi.org/10.1002/lary.21746>
- Strojjan, P., Hutcheson, K. A., Eisbruch, A., Beitler, J. J., Langendijk, J. A., Lee, A. W. M., Corry, J., Mendenhall, W. M., Smee, R., Rinaldo, A., & Ferlito, A. (2017). Treatment of late sequelae after radiotherapy for head and neck cancer. *Cancer Treatment Reviews*, 59, 79-92. <https://doi.org/10.1016/j.ctrv.2017.07.003>
- Thankappan, K., Iyer, S., & Menon, J. (2018). *Dysphagia Management in Head and Neck Cancers A Manual and Atlas*. Springer. <https://doi.org/10.1007/978-981-10-8282-5>
- Tisaire, A., & Ordóñez, B. (2021). *Guía de intervención logopédica en las disfagias*. Editorial Síntesis.
- Vinés, E., Orellana, M., Bravo, C., & Jofré, D. (2017). Manejo del cáncer de cabeza y cuello: ¿Radioterapia a quién, cuándo y por qué? *Revista de Otorrinolaringología y Cirugía de Cabeza y Cuello*, 77(1), 81-90. <https://dx.doi.org/10.4067/S0718-48162017000100013>