

# Larvaterapia. Revisión sistemática de evidencia científica

*Maggottherapy. A systematic review on evidence-based Medicine*

**Dra. Isabel GENTIL GARCÍA\*, D<sup>a</sup>. Polina SMIRNOVA\*\***

\* Profesora Titular Escuela Universitaria. Universidad Complutense de Madrid. España

\*\* Diplomada Universitaria en Fisioterapia. Diplomada Universitaria en Podología

Correspondencia:

Dra. Isabel Gentil García.

Escuela U. Enfermería, Fisioterapia y Podología.

Universidad Complutense de Madrid.

Avenida omplutense s/n.

28040 Madrid. España

Fecha de recepción: 15 de octubre 2008

Fecha de aceptación: 10 de Enero 2009

Los autores declaran no tener ningún tipo de interés económico o comercial.

## RESUMEN

El tratamiento de úlceras (vasculares, diabéticas) y heridas crónicas en extremidades inferiores es uno de los más complejos porque intervienen múltiples factores, por esto existen diversas técnicas de curas y numerosos tipos de apósitos. El objetivo de este trabajo es evaluar, en base a la evidencia científica actual, la eficacia de unos apósitos especiales que utilizan larvas de mosca, y que son poco conocidos. Se ha realizado una revisión sistemática de la literatura médica en diversas bases de datos y directorios. Se ha realizado un metaanálisis de los artículos originales. Queda demostrada la eficacia de la terapia con larvas en tres acciones: desbridamiento de heridas, actividad antibacteriana y estimulación de la cicatrización.

**Palabras clave:** Úlceras. Terapia Larval. Metaanálisis.

## ABSTRACT

The treatment of ulcers (vascular, diabetic) and chronic wounds in lower extremities is one of the most complex because multiple factors take part, that is why various wound healing techniques and numerous types of wound dressings exist. The objective of this study is to evaluate, on the basis of the present scientific evidence, the efficacy of special dressings that use fly larvae, and are not well known. A systematic review of medical literature in different directories and data bases was performed. Metaanalysis of original articles was made. It is demonstrated the efficacy of the therapy with larvae in three actions: wound debridement, antibacterial activity and stimulation of the healing.

**Key words:** Ulcers. Maggot Therapy. Metaanalysis

## 1. INTRODUCCIÓN

Se entiende por úlcera toda pérdida de sustancia de la piel debida a una causa local o sistémica, y herida toda lesión traumática de la piel con solución de continuidad de la misma. En las heridas la causa suele ser externa, en las úlceras la causa suele ser interna, por ello, para la curación de éstas últimas, además del tratamiento local hay que tratar la causa intrínseca que las origina.

Cuando se produce una herida, el organismo pone en marcha de forma inmediata una serie de mecanismos celular y químico buscando la restitución del tejido lesionado hasta conseguir su curación. El proceso de curación pasa por dos fases: la cicatrización y la epitelización.<sup>1</sup> La fase de cicatrización implica desarrollar un nuevo tejido conectivo y vascular, se realiza en cuatro etapas: exudativa o catabólica, proliferativa o anabólica, reparativa y contracción. Para llegar a la etapa proliferativa en que los fibroblastos y células endoteliales forman tejido de granulación limpio es imprescindible que se haya producido el desbridamiento local de la fase catabólica. En la reparativa, las colagenasas de los fibroblastos, macrófagos y queratinocitos se encargan de reparar. En la última etapa las fibras contráctiles de los miofibroblastos hacen que la superficie de la herida vaya disminuyendo de tamaño. En la fase de epitelización se desarrolla nuevo epitelio. Sin embargo en algunas ocasiones este mecanismo no es suficiente y la herida se cronifica.

Las úlceras se clasifican en estadios según el grado de daño tisular:

Las úlceras y heridas crónicas sufren una cicatrización por segunda intención. Siempre están contaminadas y con frecuencia infectadas. La infección retrasa la cicatrización porque prolonga la fase catabólica e inhibe la proliferación de tejido conjuntivo, así como los restos necróticos y cuerpos extraños.

No hay acuerdo en la comunidad científica en relación al tratamiento más eficaz para la curación de una herida crónica.<sup>1-5</sup> Sí hay consenso en que el tratamiento local de las úlceras o heridas debe incluir: limpieza, desbridamiento, prevención de la infección, (o su diagnóstico y tratamiento si ya la hubiera) y la colocación de un apósito. En la aplicación o no de pomadas cicatrizantes hay controversia.

El necesario desbridamiento puede hacerse de forma mecánica, química, enzimática, quirúrgica o por larvas de mosca. En cuanto a los apósitos, en la actualidad, existen numerosos modelos (secos, húmedos, hidrocoloides, hidrogeles, arginatos, poliuretanos, dextranómeros y otros), pero son poco conocidos los apósitos de larvas de mosca.

### 1.1 ¿Qué es la larvaterapia?

La terapia larval (TL) es la aplicación de larvas (1) de la mosca *Lucilia Sericata* (2) en forma estéril<sup>6</sup> (3). Las larvas se depositan en las úlceras. Estas larvas se alimentan de tejido no vivo (4), pero nunca de tejido sano. Segregan una enzima proteolítica que “rompe” las proteínas, facilitando que las larvas ingieran el tejido favoreciendo la tarea de limpieza de la herida, produciendo desbridamiento. Al mismo tiempo segregan una enzima antibacterina que impide

**Estadio I:** Las úlceras de grado I se definen por la presencia de eritema que no palidece en piel intacta. Afecta a la epidermis. Representan en realidad el primer signo de una úlcera cutánea.

**Estadio II:** Existe pérdida parcial del grosor de la piel que afecta a la epidermis o la dermis. La úlcera es superficial con aspecto de abrasión, edema, quemadura o pequeña ampolla.

**Estadio III:** Pérdida total del grosor de la piel con daño o necrosis del tejido subcutáneo que puede extenderse hacia la fascia pero sin llegar a afectarla. Clínicamente se presenta como un cráter profundo con/sin lesión en los tejidos circundantes.

**Estadio IV:** Pérdida total del grosor de la piel acompañada de destrucción extensa, necrosis tisular, e incluso daño muscular y óseo o de las estructuras de sostén como tendones, cápsula articular, etc. Presenta lesiones con cavernas o trayectos sinuosos.

la infección. Entre las sustancias aisladas que participarían en la destrucción de las bacterias se encuentra además una proteína ácida secretada por *Proteus mirabilis*, comensal del intestino de la larva, sustancias antibióticas (ácido fenilacético y fenilacetaldehído). Otras sustancias aisladas son: alantoína y urea, asociadas a propiedades cicatrizantes; amonio y carbonato de calcio, que favorecen la cicatrización y disminuyen el crecimiento bacteriano.<sup>7-9</sup> Las larvas activan macrófagos que inducen la cicatrización y secreción de factores de crecimiento.

Es un método antiguo que se ha redescubierto recientemente. En 1928, Baer<sup>10</sup>, después

de observar los efectos de las larvas en soldados heridos de la primera guerra mundial, inicio el uso metódico de la terapia larval con un estudio en 89 pacientes, publicando un 90% de éxito. Este hallazgo convierte la terapia larval en el tratamiento de elección para heridas crónicas. Con la introducción de los antibióticos, más el perfeccionamiento de las técnicas quirúrgicas y de asepsia, la terapia larval es paulatinamente dejada de lado. Sin embargo, a fines de la década de los 80 Sherman reinicia la terapia larval y a mediados de los 90 su uso se extiende al Reino Unido, Israel, Alemania, Suecia, Austria, Hungría, Suiza, Bélgica, Ucrania, Australia, Tailandia, etc. Actualmente,



Fig. 1. Larvas de *Lucilia Sericata* de 8-10 mm de longitud

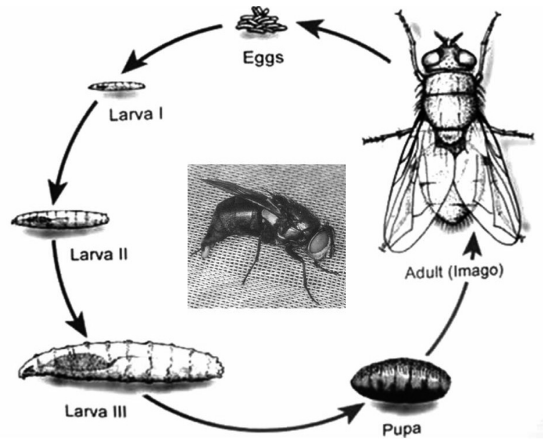


Fig. 2. Ciclo Vital de *Lucilia Sericata*. Los huevos pasan a larvas en 24 horas

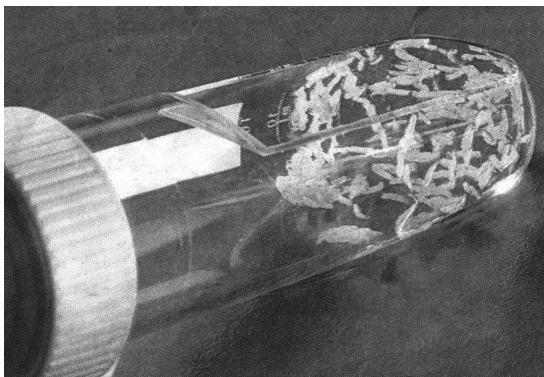


Fig. 3. Medio estéril para la cría de larvas

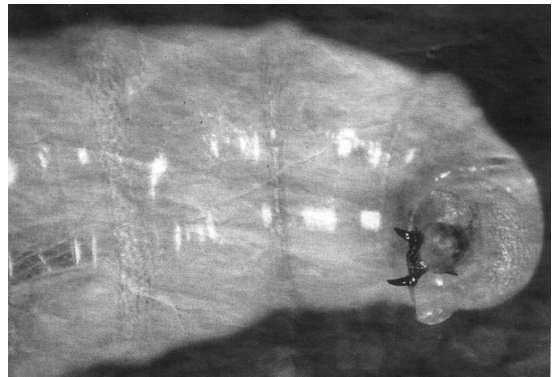


Fig. 4. Ganchos para alimentarse de tejido necrótico

cientos de centros médicos han tratado más de 10.000 pacientes con esta técnica.<sup>11,12</sup> En 1996 se funda la Sociedad de Bioterapia Internacional, organización profesional que pretende usar y fomentar el conocimiento y aceptación del procedimiento.

## 2. OBJETIVO

Este trabajo busca evaluar la eficacia de un tipo de apósitos que utiliza larvas de mosca, muy poco conocidos en nuestro medio, mediante revisión sistemática de la literatura científica y análisis crítico de la evidencia publicada.

## 3. MATERIAL Y MÉTODO

Se ha realizado revisión sistemática de la literatura médica en las siguientes bases de datos y directorios: ENFISPO, Medline, CUIDEN, Pubmed, Index medicus, CINHAL, IME, IBECS, MEDES, CUIDATGE, SCIELO, DOAJ, OAIster, DIALNET, the Cochrane library, de los últimos diez años. Se han incluido los estudios prospectivos en que se definen claramente objetivos de eficacia y que han utilizado metodología controlada. Se han valorado los resultados obtenidos en dichos trabajos publicados. Se ha evitado deliberadamente contactar o coger información de las casas comerciales que venden este tipo de apósitos para evitar sesgos.

## 4. RESULTADOS

**Sherman**<sup>12</sup>, publica en 2002 un estudio de cohorte de 103 pacientes con 145 úlceras. El 50% de las heridas tratadas con TL quedaron totalmente desbridadas, mientras que sólo el 48% de las tratadas de forma convencional consiguieron el desbridamiento completo ( $p=0.021$ ). En 3 semanas, las heridas tratadas con TL contenían un 1/3 del tejido necrótico ( $p=0.05$ ) y duplicaban el tejido de granulación a las heridas

no tratadas con TL ( $p<0.001$ ). En el caso de 31 heridas tratadas con TL, abordadas inicialmente de forma convencional, se observó que el tejido necrótico disminuyó a razón de  $0.2\text{cm}^2$  semanales durante el tratamiento convencional, mientras que el área total de la herida aumentó  $1.2\text{cm}^2$  a la semana. Sin embargo, durante el abordaje con TL, el tejido necrótico disminuyó  $0.8\text{cm}^2$  por semana ( $p=0.003$ ) y la superficie total decreció  $1.2\text{cm}^2$  semanales ( $p=0.001$ ).

**Horobin et al**, 2003<sup>13</sup> y 2005<sup>14</sup> publican los resultados de un ensayo *in Vitro*. En un medio de colágeno, con contenido de fibronectina, se depositaron fibroblastos humanos y su comportamiento se examinó y cuantificó mediante un software de análisis por imagen y microscopia. Lo que permitió observar la migración y la respuesta morfológica de los fibroblastos ante las excreciones/secreciones larvales, mostrando que las larvas estimulaban la migración de los fibroblastos a través de la matriz extracelular, promoviendo cambios en la morfología de las células alteradas e induciendo la remodelación de la matriz extracelular localizada entre fibroblastos separados.

**Steenvoorde et al**, 2004<sup>15</sup>, publican en 2004 los resultados del estudio *in-Vitro* realizado desde marzo de 1999 hasta mayo de 2002. Encontrando que la TL es más efectiva en úlceras con infección por bacterias Gram positivas. Trataron con TL, y con resultados satisfactorios, a 16 pacientes. La duración media del tratamiento fue de 27 días, con una media de 7 cambios larvales. La mayoría de los pacientes presentaba osteomielitis, siendo un traumatismo el factor etiológico desencadenante. Después de la terapia se encontró una incidencia de proliferación bacteriana Gram negativa mayor que antes de ella ( $p=0.001$ ), mientras que en el caso de la población Gram positiva el efecto fue el contrario (no significativo  $p=0.07$ ).

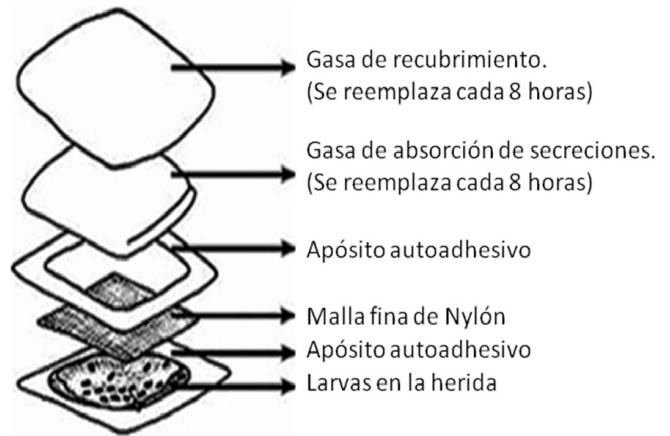
**Tanyuksel et al**, 2005<sup>16</sup>, realizaron un estudio aplicando durante 1-9 días TL a 7 varones y 4 mujeres (21-72 años) con úlceras crónicas. Se logró un desbridamiento completo en 10 de los 11 pacientes, mientras que en un caso el desbridamiento sólo fue parcial. Se observó

una notable granulación y disminución de la emanación de olor de las heridas en todos los casos. Un paciente con úlcera venosa refirió aumento del dolor.

**Figueroa et al, 2006<sup>17</sup>**, realizaron un estudio entre 2003 y 2004, utilizaron larvas estériles de moscas con el fin de limpiar 5 lesiones ulcerosas. Las larvas (5-10 larvas / cm<sup>2</sup> de superficie) se depositaron en la úlcera, protegiendo la piel circundante con un apósito adhesivo (Fig. 5). La fuga de larvas se impidió con una malla fina de nylon. El tratamiento duró entre 3 y 22 días, aplicándose de 1 a 6 ciclos de tratamiento (ciclo de tratamiento de 48 a 72 horas). Las úlceras se limpiaron totalmente con 1 a 6 aplicaciones de larvas, el olor desapareció tras la primera aplicación en todos los pacientes las úlceras presentaron tejido de granulación sin exudado y disminución de su tamaño. Hubo fuga de larvas en todos los pacientes en las etapas iniciales de cada tratamiento. Sólo un paciente manifestó sensación de cosquilleo por las larvas.

**Cambal et al, 2006<sup>18</sup>** realizaron un estudio con 10 pacientes, con 13 úlceras localizadas en las piernas, 11 de las úlceras eran venosas y 2 de origen arterial, 7 pacientes padecían diabetes mellitas. Fueron sometidos a tratamiento convencional y posteriormente a terapia larval durante 4-8 semanas. Resultado: 1 paciente con úlceras arteriales fue sometido a amputación supracondílea, 2 pacientes fueron readmitidos por recurrencia de las úlceras, 1 paciente extremadamente obeso con patología cardiovascular no mostró mejoría; sin embargo, todas las demás úlceras cicatrizaron, se limpiaron o disminuyeron durante las 4-8 semanas de terapia larval.

**Smith et al, 2006<sup>19</sup>**, publican un estudio con el objetivo de determinar si las excreciones/secreciones (ES) larvales de *Lucilia Sericata* inducen un efecto motogénico similar al que poseen las enzimas integrantes de dichas ES sobre los fibroblastos y células epiteliales integrantes del raspado-monocapa de la herida modelo. El análisis cuantitativo mediante ensayos reveló que la exposición a ES aceleró de forma notable la cicatrización de la herida a través del



**Fig. 5. Apósito según Figueroa**

efecto migratorio sobre fibroblastos y queratinocitos queratinocitos.

**Tantawi et al 2007<sup>20</sup>**, publican los resultados del seguimiento de una muestra de 10 pacientes con 13 úlceras, durante 12 semanas en las que se llevó a cabo la aplicación medicinal de larvas de *Lucilia Sericata* a razón de tres días por semana. Se logró el desbridamiento completo de todas las úlceras al cabo de una media de 1.9 semanas (rango 1-4). Cinco úlceras (38.5%) quedaron totalmente desbridadas tras un único ciclo de 3 días/semana de TL. La reducción media del tamaño de las úlceras fue significativa en el 90.2% de los casos y se produjo tras un periodo medio de 8.1 semanas. La carga bacteriana se redujo notablemente en todas las úlceras inmediatamente después del primer ciclo de aplicación.

**Daeschelein et al. 2007<sup>21</sup>**, demostraron que las larvas ingieren las bacterias con las que están en contacto. Tras 48 horas de contacto, las larvas contenían bacterias viables y continuaban excretándolas. Por lo tanto, tras su aplicación, es necesario considerar las larvas como desecho sanitario.

**Huberman et al. 2007<sup>22</sup>**, demuestran que las secreciones larvales de *Lucilia Sericata*, poseen propiedades antibacterianas frente a *Klebsiella pneumoniae*.

**Steenvoorde et al, 2007<sup>23</sup>**, determinaron qué características de los pacientes y de las úlceras

podrían contraindicar el tratamiento mediante TL. Para ello, entre agosto de 2002 y diciembre de 2005, incluyeron en el estudio pacientes con úlceras infectadas, signos de gangrena o presencia de tejido necrótico, considerados aptos para la TL. Se trató un total de 101 pacientes con 117 úlceras. Los pacientes acudían dos veces por semana para efectuar los cambios de las aplicaciones larvales. Cada 3-4 días, se colocaban nuevas larvas hasta conseguir un desbridamiento completo. 78 de 116 úlceras (67%) presentaron una respuesta satisfactoria. Estas úlceras cicatrizaron por completo (n=60), casi por completo (n=12) o finalmente se limpiaron (n=6), finalizado el seguimiento. Todas las heridas de origen traumático (n=24) cicatrizaron completamente. Sin embargo, no hubo mejoría de ninguna de las úlceras con artritis séptica (n=13), la mitad de las cuales precisó amputación. Como resultado y de acuerdo al análisis multivariable, la isquemia crónica de las extremidades (odds ratio [OR], 7.5), la profundidad de la úlcera (OR, 14.0), y la edad avanzada ( $\geq 60$  años, OR, 7.3) tienen una influencia negativa en el resultado de la terapia. Por otra parte, factores como el sexo, la obesidad, la diabetes mellitus, el tabaquismo, la clasificación ASA, la ubicación de la úlcera, el tamaño o el tiempo de presentación de la misma, no influyen en el resultado de la terapia.

**Jaklic et al, 2008<sup>24</sup>**, estudian las secreciones larvales de *Lucilia Sericata*, *in vitro* e *in vivo*, comprueban que poseen propiedades antibacterianas frente a un amplio espectro bacteriano: bacterias Gram positivas, *Staphylococcus aureus* (tanto MRASA como MSSA), *Streptococcus pyogenes*; y de forma menos activa frente a las Gram negativas *Pseudomonas aeruginosas*. Sin embargo, las bacterias del género *Vagococcus* fueron resistentes a las ES larvales.

**Bexfield et al, 2008<sup>25</sup>**. En los estudios *in vitro* basados en el aislamiento y depuración de componentes antibacterianos de las ES de bajo peso molecular, revelaron la existencia de una acción bacterioestática de las ES<500 frente a *S. aureus*, y acción bactericida e inducción de un estado viable, pero no proliferativo en *E. coli*.

Sin embargo en el estudio de **Van der Plas et al, 2008<sup>26</sup>**, se evaluó los efectos de las excreciones/secreciones larvales sobre *Staphylococcus aureus* y *Pseudomonas aeruginosas in Vitro* y habían determinando que la acción de las larvas sobre los biofilms no incluía muerte bacteriana o efecto alguno sobre los sistemas de comunicación química interbacteriana.

## 5. DISCUSIÓN

Según los resultados de Sherman, Steenvoorde, Figueroa, Tamtawi, Tanyukel y Cambal la TL ha sido más efectiva y eficiente que el tratamiento conservador en el desbridamiento de úlceras crónicas. En los estudios de Steenvoorde, Daeschelein, Huberman demuestran además de la eficacia desbridante la eficacia antibacteriana. Bexfield concluye que la TL es un método sencillo y eficaz en la limpieza de tejido necrótico y heridas infectadas, en particular por *Staphylococcus aureus* (MRASA).

También los trabajos de Daeschelein, Huberman, Bexfield, Tantawi, Steenvoorde y Kerridge<sup>27</sup>, proporcionan evidencia de que las larvas producen desbridamiento y estimulan la acción antibacteriana.

Jaklic encuentra propiedades antibacterianas de la TL frente a bacterias Gram positivas, *Staphylococcus aureus* (tanto MRASA como MSSA), *Streptococcus pyogenes*; y de forma menos activa frente a las Gram negativas *Pseudomonas aeruginosas*.

Bexfield, encuentra que la TL tiene acción bacterioestática de las ES<500 frente a *S. aureus*, y acción bactericida en *E. coli*.

Los trabajos de Horobin, Sherman, Tanyukel, Cambal, Smith, Steenvoorde Tantawi y Figueroa evidencian la proliferación de tejido sano, estimulando el desarrollo de tejido de granulación. Describiendo los mecanismos mediante los que las ES larvales aumentan la formación de tejido en las heridas: la promoción de la motilidad de los fibroblastos, la aceleración de la remodelación de la matriz extracelular y la coordinación de las respuestas

celulares. Cambal observa una importante proliferación de tejido de granulación y limpieza microbiológica de la herida.

Señalan, Tanyuksel y Figueroa, la reducción del olor de las úlceras, en el 100% de los pacientes.

## 6. CONCLUSIONES

Tras revisar la literatura científica para la evaluación de la eficacia de la TL, se pueden for-

mular las siguientes conclusiones. El empleo de apósitos con larvas de mosca *Lucilia Sericata* es eficaz en tres acciones: Desbridar las heridas, eliminar los gérmenes y estimular la cicatrización. Considerando la actividad antibacteriana mostrada en las úlceras, la TL podría suponer una novedosa e importante fuente de componentes antibióticos útiles en el control y la lucha contra las infecciones.

El inconveniente que se describe es el rechazo por parte de algunos pacientes a que se le coloquen larvas de mosca.

## 7. BIBLIOGRAFIA

1. Directrices para el tratamiento de las úlceras por presión. European Pressure Ulcer Advisory Panel. (EPUAP) 1998. Documento GNEAUPP (<http://www.gneaupp.org>).
2. TORRA I, BOU JE, SOLDEVILLA ÁGREDÁ JJ. Libro blanco de las úlceras por presión en España. 3er Simposio Nacional sobre úlceras por presión. Libro Resumen de Ponencias y Comunicaciones. Logroño; 2000: 45-47.
3. TINKLER A, HOTCHKISS J. Implementing evidence-based leg ulcer management. Evidence-Based Nursing 1999; 2:6-8.
4. LEWIS R, WHITING O, TER RIET G. A rapid and systematic review of the clinical effectiveness and cost-effectiveness of debriding agents in treating surgical wounds healing by secondary intention. Health Technol Assess 2001; 5-14.
5. BRADLEY M, CULLUM N, SHELDON T. Systematic reviews of wound care management: dressings and topical agents in the healing of chronic wounds. Health Technol Assess 1999; 3 (17 Pt 1):1-135.
6. WEIL G C, SIMON R J, SWEADNER W R. Abiological, bacteriological and clinical study of larval or maggot therapy in the treatment of acute and chronic pyogenic infections. Am J Surg 1933; 19: 36-48.
7. WOLLINA U, KARTE K, HEROLD C. Biosurgery in wound healing-the renaissance of maggot therapy. J. Eur Dermatol Venereol 2000; 14: 285-9.
8. SHERMAN R A. Maggot versus conservative debridement therapy for the treatment of pressure ulcers. Wound Rep Reg 2002; 10: 208-14.
9. SHERMAN R A. Maggot therapy for treating diabetic foot ulcers unresponsive to conventional therapy. Diabetes Care 2003; 26: 446-51.
10. BAER W S. The treatment of chronic osteomyelitis with the maggot (larva of the blow fly). J bone joint Surg Am 1931; 13:438-75 (citado en Figueroa L. *et al.* Experiencia de terapia larval en pacientes con úlceras crónicas. Parasitol Latinoam 2006 Dic;61:160-164.
11. MUMCUOGLU K Y. Clinical applications for maggots in wound care. Am Clin dermatol 2001; 2: 219-27. (citado en Figueroa L. *et al.* Experiencia de terapia larval en pacientes con úlceras crónicas. Parasitol Latinoam 2006 Dic;61:160-164.
12. SHERMAN R A. Maggot therapy for foot and leg wounds. Low Wxtrem Wounds. 2002; 1: 135-42 (citado en Figueroa L. *et al.* Experiencia de terapia larval en pacientes con úlceras crónicas. Parasitol Latinoam 2006 Dic;61:160-164.
13. HOROBIN AJ, SHAKESHEFF KM, WOODROW S, ROBINSON C, PRITCHARD DI. Maggots and wound healing: an investigation of the effects of secretions from *Lucilia sericata* larvae upon interactions between human dermal fibroblasts and extracellular matrix components. Br J Dermatol 2003; 148(5):923-33.
14. HOROBIN AJ, SHAKESHEFF KM, PRITCHARD DI. Maggots and wound healing: an investigation of the effects of secretions from *Lucilia sericata* larvae upon the migration of human dermal fibroblasts over a fibronectin-coated surface. Wound Repair Regen 2005 Jul-Aug;13(4):422-33.

15. STEENVOORDE P, JUKEMA GN. The antimicrobial activity of maggot: in-vitro results. *J Tissue Viability* 2004 L;14(3):97-101.
16. TANYUKSEL M, ARAZ E, DUNDAR K, UZUN G, HUMUS T *et al.* Maggot debridement therapy in the treatment of chronic wounds in a military hospital setup in Turkey. *Dermatology*. 2005;210(2):115-8.
17. FIGUEROA L, UHEREK F, YUSEF P, LÓPEZ L, FLORES J. Experiencia de terapia larval en pacientes con úlceras crónicas. *Parasitol Latinoam*. 2006 Dic;61:160-164.
18. CAMBAL M, LABAS P, KOZANEK M, TAKAK P, KRUMPALOVA Z. Maggot debridement therapy. *Bratisl Lek Listy*. 2006;107(11-12):442-4.
19. SMITH AG, POWIS RA, PRITCHARD DI, BRITLAND ST. Greenbottle (*Lucilia sericata*) Larval Secretions from a Prototype Hydrogel Wound Dressing Accelerate the Closure of Model Wounds. *Biotechnol. Prog*. 2006;22:1690-1696.
20. TANTAWI TI, GOHAR YM, KOTH MM, BESHARA FM, EL-NAGGAR MM. Clinical and microbiological efficacy of MDT in the treatment of diabetic foot ulcers. *J Wound Care*. 2007 Oct;16(9):379-83.
21. DAESCHLEIN G, MUMCUOGLU KY, ASSADIAN O, HOFFMEISTER B, KRAMER A. In vitro antibacterial activity of *Lucilia sericata* maggot secretions. *Skin Pharmacol Physiol*. 2007;20(2):112-5.
22. HUBERMAN L, GOLLOP N, MUMCUOGLU KY, BLOCK C, GALUN R. Antibacterial properties of whole body extracts and haemolymph of *Lucilia sericata* maggots. *J Wound Care*. 2007 Mar;16(3):123-7.
23. STEENVOORDE P, JACOBI CE, VAN DOORN L, OSKAM J. Maggot debridement therapy of infected ulcers: patient and wound factors influencing outcome – a study on 101 patients with 117 wounds. *Ann R Coll Surg Engl*. 2007 Sep;89(6):596-602.
24. JAKLIC D, LAPANJE A, ZUPANCIC K, SMRKE D, GUNDE-CIMERMAN N. Selective antimicrobial activity of maggots against pathogenic bacteria. *J Med Microbiol*. 2008 May;57(5):617-25.
25. BEXFIELD A, BOND AE, ROBERTS EC, DUDLEY E, NIGAM Y *et al.* The antibacterial activity against MRSA strains and other bacteria of <500Da fraction from maggot excretions/secretions of *Lucilia sericata* (Diptera: Calliphoridae). *Microbes Infect*. 2008 Apr; 10(4):325-33.
26. VAN DER PLAS MJ, JUKEMA GN, WAI SW, DOGTEROM-BALLERING HC, LAGENDIJK EL *et al.* Maggot excretions/secretions are differentially effective against biofilms of *Staphylococcus aureus* and *Pseudomonas aeruginosa*. *J Antimicrob Chemother*. 2008 Jan; 61(1):117-22.
27. KERRIDGE A, LAPPIN-SCOTT H, STEVENS JR. Antibacterial properties of larval secretions of the blowfly, *Lucilia sericata*. *Med Vet Entomol*. 2005 Sep; 19(3):333-7.