

Evolución de úlcera digital por presión utilizando terapia plasma rico en plaquetas con coágulo

Bibiana Trevisón Redondo¹, Cristina García Rodríguez², María de Pilar Álvarez Álvarez³, Sara González Martín⁴

Fecha de recepción: 24 de febrero de 2018 / Fecha de aceptación: 1 de junio de 2018

Resumen. La cura de úlceras plantea un problema tanto por su cronicidad como por el gasto económico que conllevan. Los estudios que se vienen realizando tratan de encontrar nuevas formas en la cura de úlceras de las distintas etiologías, entre estos estudios destaca la cura de úlceras utilizando plasma rico en plaquetas con diferentes formas de administración.

Tras la lectura de diferentes protocolos y formas de cura, se decidió tratar a una paciente con una úlcera digital por presión crónica de 6 semanas de evolución, que no mejoraba con tratamientos convencionales.

Se utilizó la técnica de cura mediante coágulo de plasma rico en plaquetas, se extrajo sangre periférica, se preparó el coágulo y se colocó sobre la úlcera con una cura de 5 días de duración.

Los resultados obtenidos fueron muy satisfactorios y en pocas semanas la úlcera estaba completamente cerrada presentando una pequeña herida que se descargó y curó con antiséptico local.

Palabras Clave: Plasma Rico en Plaquetas; Úlcera; Coágulo.

Abstract. The cure of ulcers poses a problem as much for its chronicity as for the economic cost that they entail. The studies that are being carried out try to find new ways in the cure of ulcers of the different etiologies, among these studies highlights the cure of ulcers using platelet-rich plasma with different forms of administration.

After the reading of different protocols and forms of cure, it was decided to treat a patient with a digital ulcer by chronic pressure of 6 weeks of evolution, which did not improve with conventional treatments.

The technique of cure by clot of platelet-rich plasma was used, peripheral blood was extracted, the clot was prepared and placed on the ulcer with a 5-day cure.

The results obtained were very satisfactory and in a few weeks the ulcer was completely closed presenting a small wound that was discharged and cured with local antiseptic.

Key words: Platelet Rich Plasma; Ulcer; Clot.

Sumario: 1. Introducción. 2. Material y Métodos. 3. Resultados. 4. Discusión. 5. Conclusión. 6. Agradecimientos. 7. Bibliografía.

Cómo citar: Trevisón Redondo, B.; García Rodríguez, C.; Álvarez Álvarez, M. P.; González Martín, S. (2018). Evolución de úlcera digital por presión utilizando terapia plasma rico en plaquetas con coágulo, en *Revista internacional de ciencias podológicas* 13(1), 1-6.

¹ Diplomada en Podología. Master en Investigación en Podología. Clínica 2010.
btrevison@gmail.com

² Graduada en Podología. Master en Investigación en Podología. Clínica MQ Podología.
cristinagarcia@gmail.com

³ Graduada en Enfermería.
malvaa@estudiantes.unileon.es

⁴ Diplomada en Enfermería. Master Universitarios en Investigación en Cuidados de La Salud. Hospital Universitario 12 de Octubre.
saraagonza@ucm.es

Introducción

Las úlceras crónicas en la piel causadas por diabetes, insuficiencia venosa, puntos de presión y cizallamiento, deficiencia de colágeno, golpes o radiación, conllevan una gran cantidad de costes en el cuidado de la salud por ser de difícil curación. (1) El proceso de curación normal de una herida es complejo y dinámico. Una úlcera, al principio se comienza a tratar y cura en la gran mayoría de los casos. Pero los factores de riesgos asociados al paciente, o a la propia úlcera (infección), pueden causar que una úlcera se vuelva crónica. (2) Las fases en el proceso de curación o cicatrización son 3: inflamación, formación de tejido o proliferativa y remodelación de la cicatriz. (3) Los métodos tradicionales de cura de úlceras no funcionan de la misma manera en las úlceras crónicas, dado que presentan en su fisiopatología una deficiencia de factores de crecimiento y otras sustancias biológicas que ralentizan el proceso de curación. (4) El proceso proinflamatorio que se crea en la herida afecta a su curación debido a la alta actividad de proteasa, que disminuye la concentración de factores de crecimiento.

Las úlceras crónicas causan un gran impacto tanto a nivel individual como profesional y social. Conllevan un alto coste humano y material. (2) La incidencia de úlceras crónicas se espera que con el paso de los años vaya aumentando, debido al incremento de la edad de la población, los factores de riesgo de la arterioesclerosis, tales como fumar, la obesidad y la diabetes (3).

Todo esto ha llevado a buscar nuevas formas de tratamiento en la cura de heridas, entre las cuales se encuentra el plasma rico en plaquetas (PRP). Este término se acuñó por primera vez en el campo de la hematología en la década de los 70 para referirse a la fracción de plasma con una concentración superior de plaquetas al de la sangre en circulación, y fue utilizado para el tratamiento de la trombocitopenia. Posteriormente, a medida que se fueron descubriendo sus propiedades y posibles usos, comenzó a ser usado en cirugía facial para reducir la inflamación, la hemorragia y estimular la proliferación de células. (5)

A lo largo de las décadas se ha venido utilizando en el campo de la cirugía así como para el tratamiento de lesiones musculoesqueléticas, sobre todo en ámbito deportivo. Los usos más recientes los encontramos en el campo de

la dermatología, cura de heridas, regeneración de tejidos y rejuvenecimiento de la piel. (5)

Las plaquetas, también llamadas trombocitos, son generados en la médula ósea. Son células nucleadas, con granulocitos en su interior, con forma de disco y de un tamaño variable. Poseen la menor densidad entre el resto de células que conforman la sangre. Su función es el proceso de agregación, el cual, consiste en la unión de las plaquetas debido a un estímulo químico debido a la rotura de un vaso sanguíneo, contribuyendo a la homeostasis. (5)

En los últimos años, la tecnología y los descubrimientos científicos han dado un nuevo enfoque al posible uso de las plaquetas. Son una fuente de moléculas quimiotácticas, que tras su activación y al comenzar su degradación, liberan factores de crecimiento y citoquinas contribuyendo a la inflamación, angiogénesis, migración y proliferación de células. (5)

El plasma rico en plaquetas es un producto biológico obtenido tras la centrifugación de la sangre de una persona, en el cual la concentración de plaquetas es superior a la que encontramos en la sangre. El PRP contiene factores de coagulación, factores de crecimiento, quimiocinas, citoquinas, leucocitos y proteínas plasmáticas. (5,6)

Dentro del plasma rico en plaquetas, encontramos en plasma autólogo y el homólogo. La diferencia entre ambos es la procedencia del plasma, en el primero, procede del propio paciente al cual se va a aplicar, mientras que en el segundo caso, procede de otra persona. Uno de los beneficios del plasma autólogo, es que no comprende riesgo de transmisión de enfermedades tales como el VIH o hepatitis. (6)

La sangre se obtiene mediante venopunción, recogiéndola en tubos o kits preparados para la extracción con anticoagulantes, que variarán dependiendo de la marca comercial. Posteriormente se centrifugará observando 3 franjas: en el fondo se encontrarían los hematíes (zona de color rojo) en la zona intermedia una capa llamada buffy coat (capa leucocitaria con un color blanquecino) y en la franja superior la capa plasmática, esta franja albergará la mayor concentración de plaquetas en la zona inferior que será la utilizada por su alta concentración en plaquetas y se denominará plasma rico en plaquetas (PRP) y una concentración inferior en su parte superior que se denominará plasma pobre en plaquetas (PPP). (5) (*fig.1*)




Fig. 1. Fracciones del plasma

Las plaquetas pueden ser o no activadas antes de su aplicación, para así estimular su degradación y obtener de esa manera los factores de crecimiento más rápidamente. Los activadores que se usan son trombina y cloruro de calcio, que son inductores de la agregación, aunque en recientes estudios se ha observado que no es necesaria su activación previa a la aplicación, dado que al tiempo que se administran son automáticamente liberadas y realizan sus funciones de igual manera. Las plaquetas al entrar en contacto con el tejido se activan y comienzan a segregar los factores de crecimiento debido a la degradación de los gránulos que contienen en su interior, este proceso comienza a los 10 minutos y dura una hora. El resto de sus componentes son liberados a lo largo de 7 días. Después de esos días, los macrófagos son los que toman parte en el proceso de curación. (5,6)

Para la obtención del PRP existen diferentes dispositivos disponibles. Dependiendo de la casa comercial, la concentración que se puede obtener de plaquetas varía de 2 a 5 veces la concentración base (concentración de la sangre en circulación). Existen descritas dos técnicas para su extracción:

- Técnica abierta, en la que la sangre, al ser manipulada, queda expuesta al entorno de trabajo y puede ser contaminada con los diferentes materiales que se usan para la obtención de PRP (pipetas, tubos de ensayo, jeringuillas, agujas...) Por lo tanto, se tiene que garantizar que el producto no es contaminado al ser manipulado, por lo que no es la técnica más recomendada.
- Técnica cerrada, en la que se usan dispositivos comerciales creados tanto

para la obtención como para la centrifugación. Esta es la técnica más recomendada, dado que el producto permanece estéril y no entra en contacto con el entorno.

La obtención del PRP depende del dispositivo utilizado, cada uno de ellos tiene unas instrucciones de utilización diferentes en las que puede variar el número de centrifugaciones necesarias, los mililitros de sangre extraída, la centrifugadora a utilizar, el tiempo de centrifugación y la velocidad. (5)

Las concentraciones del PRP también varían según los dispositivos que se usen, por lo tanto, también es difícil exponer cuáles el más eficaz. De hecho, aún no existe un consenso sobre cuál es la mejor manera de aplicar el PRP, el volumen ideal a utilizar, la frecuencia de la aplicación, el sitio exacto de uso, así como el sistema a utilizar. (5)

Dada la efectividad que se recoge sobre el uso de plasma rico en plaquetas en úlceras de diferentes tipos, y el gasto económico y en tiempo que supone una úlcera crónica, se aborda el caso clínico de una paciente con una úlcera crónica, que ya ha sido tratada con diferentes tipos de terapias, y a la que se le trata con plasma rico en plaquetas para acelerar su curación.

Material y Métodos

El tratamiento de la úlcera fue llevado a cabo en una clínica de podología y fue realizado durante los meses de febrero y marzo de 2018, la paciente, mujer de 83 años de edad, sin antecedentes de enfermedades previas, en

tratamiento con antidepresivos, autónoma para las actividades de la vida diaria, normopeso y con un nivel socio-económico medio alto.

Presenta úlcera digital en la zona dorsal de la articulación del 2º dedo del pie izquierdo de 6 semanas de evolución. Tratada con pomadas desbridantes y antibióticas, y cubierto con parches hidrocoloides, no consiguiendo su mejoría ni remisión.

Comenzamos tratamiento con coagulo de plasma rico en plaquetas, tras la venopunción, se extraían por día de cura 1 tubo citrado con 4,5ml que era introducido en la centrífuga a 1500 r.p.m. durante 5 minutos extrayendo la capa plasmática completa y volviendo a centrifugar a 3.500 r.p.m. durante 5 minutos más y extrayendo el tercio inferior del plasma para obtener la capa más rica en plaquetas, esta a su vez era activada con 0,1 ml de cloruro cálcico

y dejada a temperatura ambiente en un tubo estéril durante 10-15 minutos para la formación del coagulo. Una vez obtenido el coagulo es colocado sobre la úlcera, cubierto con Linitul® y un vendaje acolchado durante 5 días, tras esos días se retira el vendaje y vuelve a repetirse el proceso. (7)

Resultados

Tras 32 días de curas seriadas, 7 curas realizadas cada 5 días, esta fue la secuencia de evolución de la úlcera;

6 Semanas de evolución, inicio de tratamiento con coagulo de plasma rico en plaquetas, úlcera con tejido esfacelado y fondo de granulación de 0,6 cm de diámetro, sin signos de infección, con bordes despegados, zona lateral más profunda. (fig2).

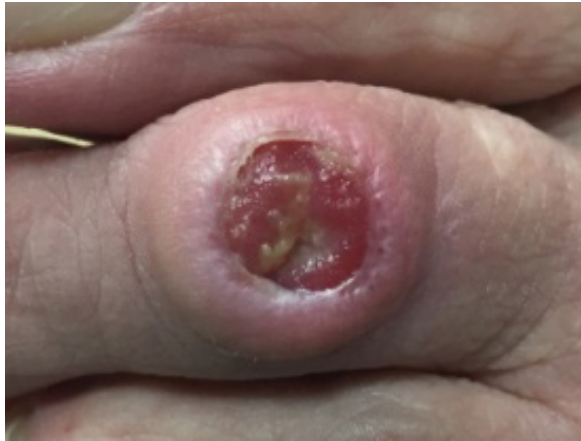

Fig. 2. Úlcera con tejido esfacelado y fondo de granulación de 0,6 cm de diámetro

7 Semanas evolución, úlcera con tejido de granulación de 0,4 cm de diámetro, bordes con

más granulación pero ligeramente macerados y menos profundidad en zona lateral. (fig. 3)

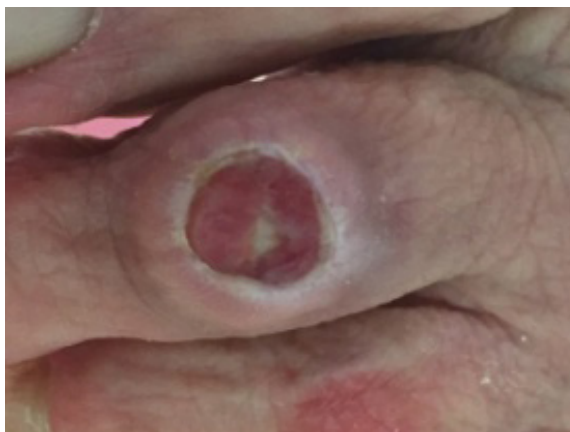

Fig. 3. Úlcera con 7 Semanas evolución

9 Semanas de evolución, úlcera seca con pústula y sin exudado. (fig.4)

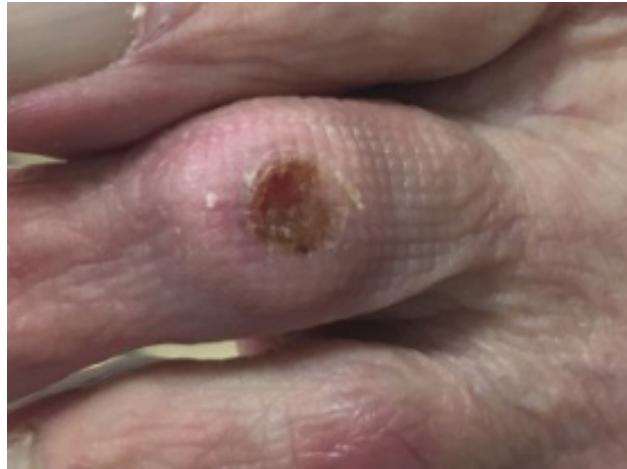

Fig. 4. Úlcera con 9 Semanas de evolución

11 Semanas de evolución, úlcera cicatrizada, pequeña herida de 0,1 cm de diámetro que continúa curándose sólo con antiséptico tópico

y vendaje con descarga, finalizando las curas con coágulo de PRP. (fig.5)

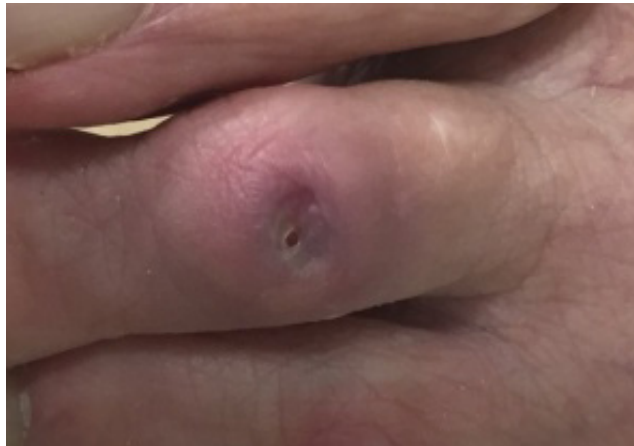

Fig. 5. Úlcera con 11 Semanas de evolución

Discusión

La paciente estuvo durante 6 semanas recibiendo curas con diferentes tratamientos, entre ellos parches hidrocoloides, parches con plata, pomadas desbridantes y pomadas antibióticas, sin conseguir mejoría. Refiere que la úlcera comenzó como una pequeña abrasión que poco a poco y a pesar del tratamiento recibido alcanzó un diámetro de 0,6cm, momento en el que acudió para recibir el tratamiento con plasma rico en plaquetas.

Con el tratamiento aplicado, se consiguió la curación casi completa en 4 semanas, a pesar de no utilizar como describe la bibliografía

la trombina por su difícil acceso y su elevado coste.

Conclusión

Las úlceras crónicas y especialmente las de miembros inferiores conllevan un elevado coste económico y una mala adhesión al tratamiento por parte de los pacientes, debido a su dificultad en la cicatrización. Con el plasma rico en plaquetas conseguimos una técnica más económica, más rápida y con unos resultados mejores según arroja el caso clínico que se presenta, evitando además problemas como rechazo o alergias a alguno de los componentes del resto de tratamientos.

Agradecimientos

Prof. Dr. David Sevillano Fernández y Prof.
Dr. Luis Alou Cervera, por la paciencia, de-

dicación y esfuerzo que están poniendo en mi
formación.

Bibliografía

1. Morimoto N, Kakudo N, Matsui M, Ogura T, Hara T, Suzuki K, et al. Exploratory clinical trial of combination wound therapy with a gelatin sheet and platelet-rich plasma in patients with chronic skin ulcers: study protocol. *Bmj Open*. 2015;5(5).
2. San Sebastian KM, Lobato I, Hernandez I, Burgos-Alonso N, Gomez-Fernandez MC, Lopez JL, et al. Efficacy and safety of autologous platelet rich plasma for the treatment of vascular ulcers in primary care: Phase III study. *BMC family practice*. 2014;15:211.
3. Suthar M, Gupta S, Bukhari S, Ponemone V. Treatment of chronic non-healing ulcers using autologous platelet rich plasma: a case series. *Journal of Biomedical Science*. 2017;24:10
4. Li L, Chen DW, Wang C, Yuan NB, Wang Y, He LP, et al. Autologous platelet-rich gel for treatment of diabetic chronic refractory cutaneous ulcers: A prospective, randomized clinical trial. *Wound Repair and Regeneration*. 2015;23(4):495-505.
5. Alves R, Grimalt R. A Review of Platelet-Rich Plasma: History, Biology, Mechanism of Action, and Classification. *Skin Appendage Disorders*. 2018;4(1):18-24.
6. Waniczek D, Kozowicz A, Muc-Wierzgon M, Kokot T, Swietochowska E, Nowakowska-Zajdel E. Adjunct Methods of the Standard Diabetic Foot Ulceration Therapy. *Evidence-Based Complementary and Alternative Medicine*. 2013.
7. Ahmed M, Reffat SA, Hassan A, Eskander F. Platelet-Rich Plasma for the Treatment of Clean Diabetic Foot Ulcers. *Annals of Vascular Surgery*. 2017;38:206-11.