



# Mutilación dental: la cosmovisión en la estética de la sonrisa

*Dental Mutilation: an Overall View of the Esthetics of the Smile*

---

## **Elena Labajo González**

Doctora en Odontología. Profesora Ayudante del Departamento de Toxicología y Legislación Sanitaria de la Facultad de Medicina (UCM)

---

## **Bernardo Perea Pérez**

Doctor en Medicina y Odontología. Médico Especialista en Estomatología. Profesor Titular del Departamento de Toxicología y Legislación Sanitaria de la Facultad de Medicina (UCM). Profesor-Jefe de la Sección de Odontología Legal y Forense de la Escuela de Medicina Legal de Madrid. Presidente de la Comisión Deontológica del Ilustre Colegio Oficial de Odontólogos y Estomatólogos de la I Región

---

## **José Antonio Sánchez Sánchez**

Doctor en Medicina. Profesor Titular del Departamento de Toxicología y Legislación Sanitaria de la Facultad de Medicina (UCM). Director de la Escuela de Medicina Legal de Madrid. Director del Museo de Antropología Forense de la Facultad de Medicina de la Universidad Complutense de Madrid

---

## **Juan Carrión Bolaños**

Doctor en Medicina. Médico Especialista en Estomatología. Profesor del Departamento de Odontología de la Universidad Europea de Madrid (UEM)

---

## **Margarita Gómez Sánchez**

Doctora en Odontología. Profesora del Departamento de Odontología de la Universidad Europea de Madrid (UEM)

---

## **M<sup>a</sup> Mar Robledo Acinas**

Licenciada en Biología. Profesora Colaboradora del Departamento de Toxicología y Legislación Sanitaria de la Facultad de Medicina (UCM)

## **Resumen**

Las mutilaciones corporales tienen un valor antropológico y social y su estudio sirve para entender el comportamiento humano pasado y presente desde un punto de vista geográfico, cultural, religioso y estético. La mutilación o decoración dental es una práctica ampliamente estudiada en poblaciones primitivas y actuales. Aunque, por su frecuencia, son más conocidas las mutilaciones dentarias en Mesoamérica y el África sub-Sahariana, hay constancia histórica de mutilaciones dentales a lo largo de todo el mundo. Bibliográficamente, los investigadores



han dado diversas explicaciones al hecho de las modificaciones intencionales de los dientes: como ornamentación, como identificadores tribales, como indicadores de estatus social, ritos iniciáticos, o explicación de la cosmovisión de las poblaciones pasadas y presentes (teriomorfismo vs antropomorfismo).

### Palabras clave

Mutilaciones dentarias, decoración dental, modificaciones dentales intencionales, afilado, incrustación.

### Abstract

The corporal mutilations have an anthropological and social value, and its study serves to understand the past and present human behaviour from geographic, cultural, religious and aesthetic a point of view. The dental mutilation or dental decoration is a practice widely studied in primitive and present populations. Although, by their frequency, the dental mutilations are more known in Meso-america and sub-Saharan Africa, is historical certainty of dental mutilations throughout all over the world. Bibliographically, the investigators have given diverse explanations to the fact of the intentional modifications of the teeth: like ornamentation, like tribal identifiers, indicators of social status, initiation rites, or explanation of the cosmovision of the last and present populations (teriomorphism versus anthropomorphism).

### Key words

Dental mutilations, dental decoration, dental intentional modifications, filing, inlay.

*«La boca que sonríe, ordena, emite leyes o decretos, describe el curso de los astros o los ciclos de las estaciones; la boca que susurra al oído o aquella que habla en representación de los dioses...».*

(JOSÉ ANTONIO POMPA Y PADILLA. Investigador de la Dirección de Antropología Física de la INAH y curador de la Sala Poblamiento de América, del Museo Nacional de Antropología, México. **El embellecimiento dentario en la época prehispánica.** Arqueología Mexicana. Vol. 3. nº 14. 1995).

## Introducción: la transformación corporal

Mutilación: **encicl.** del latín mutilus, mutilatus, mutilare; mutilación, mutilado, mutilar (1).

La mutilación o desfiguración del cuerpo es una práctica que se asocia tradicionalmente a determinadas razas, creencias o culturas. Las mutilaciones se han observado en poblaciones independientes geográfica e históricamente. Algunas como el tatuaje, la perforación de los lóbulos de las orejas o el depilado han pervivido incluso en las sociedades más occidentalizadas.

Las mutilaciones étnicas tienen un valor antropológico y social<sup>1</sup> y su estudio

### Notas

1. Marcas tribales, representación de la individualidad del cuerpo, representación totémica, marcado de esclavos, ritos iniciáticos, rituales religiosos, etcétera



sirve para entender el comportamiento humano pasado y presente desde un punto de vista geográfico, cultural, religioso y estético.

Las mutilaciones se dividen principalmente en:

- Mutilaciones de la piel.
- Mutilaciones de la cara y la cabeza.
- Mutilaciones del cuerpo y los miembros.
- Mutilaciones dentales.
- Mutilaciones de los órganos sexuales (1).

### La decoración dental

Las mutilaciones o modificaciones intencionales de los dientes humanos, han interesado a los antropólogos físicos, arqueólogos y etnólogos desde la aparición de estas disciplinas como tales (2). Posiblemente, la denominación **mutilación dental** en el contexto odontoestomatológico, sea un término erróneo por su matiz peyorativo. En las sociedades en las que se practica, la mutilación dental es un distintivo de elevado estatus, de pertenencia a una tribu o clan, o de belleza. El DR. TOMAS R. FORBES<sup>2</sup> señala «*The word mutilation bothers me a little. I am reasonably certain that the skilled craftsman who did the job thought he was decorating or adorning these teeth rather than mutilating them*»<sup>3</sup>, y el DR. FASTLICH<sup>4</sup> agrega «*By these methods the natural denture acquired complicated and beautiful designs of religious significance, which were undoubtedly the pride of their owners*»<sup>5</sup>. Por todo ello, sería más adecuado utilizar el término **transformación dental** o **decoración dental**.

Las mutilaciones dentales no terapéuticas son de las más comunes y variadas. Consisten en la rotura, limado, afilado, incrustado, decapitado coronario, avulsión, teñido, coloreado, modificación de la posición, perforación, etc. del diente, (3, 4, 5) (tabla 1).

#### Notas

2. TOMAS R. FORBES (1911-1968). Autor de: **The Midwife and the Witch (1966), Chronicle from Aldgate (1970), Crowners Quest (1978)**, y **Surgeons at the Bailey: English Forensic Medicine to 1878 (1985)**.

3. (Trad.) «La palabra mutilación me incomoda un poco. Estoy convencido que el experto artesano que hizo el trabajo pensó más en decorar o adornar esos dientes que en mutilarlos».

4. SAMUEL FASTLICHT (1902-1983). **La Odontología en el México prehispánico**. México (1971).

5. (Trad.) «Mediante aquellos métodos, la dentadura natural, adquiriría complicados y hermosos diseños de significación religiosa, que indudablemente eran el orgullo de sus poseedores».

Tabla 1

### Clasificación de las modificaciones artificiales de los dientes humanos

Modificaciones inintencionales (accidentales)		
Dietarias / parafuncionales	Profesionales / traumáticas	Habituales
<b>Abrasión:</b> Desgaste oclusal Desgaste interproximal Microdesgastes	<b>Diente como herramienta:</b> Defectos en dientes del grupo anterior Defectos en dientes aislados	<b>Hábitos higiénicos:</b> Defectos extensos de los tejidos duros Defectos aislados de los tejidos duros
<b>Atrición:</b> Facetas de contacto Bruxismo	<b>Trauma dental:</b> Líneas de fractura Fracturas del esmalte Fracturas cuspídeas Facetas del esmalte Fracturas radiculares verticales Fracturas coronarias Pérdida dental traumática	<b>Marcas dentales personales:</b> Defectos específicos de los tejidos duros en el grupo anterior Defectos inespecíficos de los tejidos duros
<b>Erosión dental:</b> Por sólidos erosivos Por líquidos erosivos	<b>Erosión dental:</b> Defectos de los tejidos duros que afectan a la totalidad de la dentición	<b>Erosión dental:</b> Prácticas de cuidado infantil Vómito crónico

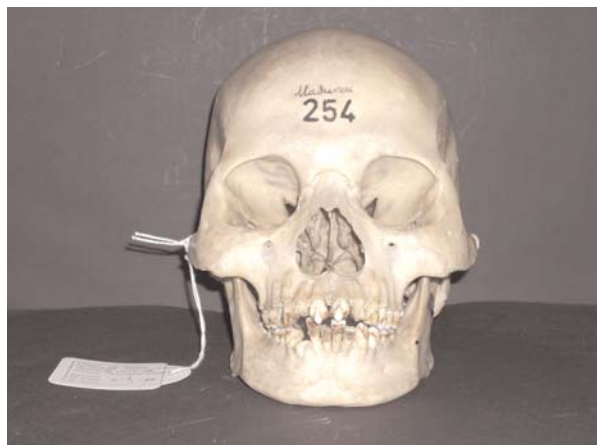Modificaciones inintencionales (accidentales)	
Mutilaciones dentales (orales)	Terapéuticas dentales
<b>Mutilaciones dentales:</b> Afilado Desconchado Decoración dental Ablación Blanqueamiento Teñido Cambio de posición Amputación Germenectomía	<b>Prótesis:</b> Dentaduras artificiales Puentes Coronas  <b>Odontología conservadora:</b> Obturaciones metálicas Obturaciones no metálicas
<b>Mutilaciones orales:</b> Piercing	<b>Cirugía oral:</b> Extracción dental Trepanación dental Reimplantación dental Tratamiento de las fracturas  <b>Periodoncia:</b> Ligaduras de oro

Alt K. W., Rösing F. W., Teschler-Nicola M. *Dental Anthropology: fundamentals, limits and prospects*. Springer-Verlag Wien, New York. 1998. pp. 386-415

Los investigadores han dado diversas explicaciones al hecho de las modificaciones intencionales de los dientes. Algunos autores señalan la mutilación dental como ornamentación (RUBÍN DE LA BORBOLLA 1940, ROMERO 1958, FASTLICH 1976); otros como identificadores tribales (VAN REENEN 1978 y 1986 HANDLER 1994) o indicadores de estatus social (FASTLICH 1948 y 1976) (5, 6, 7).

De hecho, incluso en las sociedades Occidentales y occidentalizadas actuales, se han impuesto modas como la de la joya dental, los tatuajes dentales<sup>6</sup>, y las coronas<sup>7</sup> o las obturaciones «artísticas»<sup>8</sup>.

Las mutilaciones dentarias se han estudiado extensamente en poblaciones —tanto actuales como primitivas— del África sub-sahariana o Mesoamérica (8, 9) por su frecuencia, pero también se han observado en menor medida en poblaciones de Norte América, Sudamérica, India, Sudeste asiático, archipiélago malayo, Filipinas, Nueva Guinea, Japón y Oceanía (2, 3, 10, 11, 12) (figuras 1, 2).



#### Notas

6. Carilla temporal de acetato (transparente) con diferentes dibujos y motivos, o calcomanías de corta duración.
7. Coronas totalmente metálicas o fenestradas de oro con diferentes siluetas.
8. Amalgamas de diferentes formas o composites de colores, con purpurina o lentejuelas.



## Notas

9. Por citar algunos ejemplos: los Ndzimú o Dzimou (Camerún), los Dzem (Gabón), los Ba-binga (Congo), los Bonyo (Congo), los Negrillos (Congo), los M'baka (Congo) o los Shanga (Malí y Mozambique) extraen los 4 incisivos superiores. Los Ovodonga (Angola) extraen los 4 incisivos inferiores. Los Batúa (Congo) y los Tumba (Malí) extraen los 4 incisivos inferiores y los 2 incisivos centrales superiores. En algunas tribus de Senegal, se vestibularizan los incisivos superiores de las mujeres para aumentar la proyección del labio superior con motivos estéticos. En las Maldivas, se fracturan los incisivos centrales superiores para que todos queden en el mismo plano (14, 17, 19). Los Bororo o Woodabe (Níger) conceden mucha importancia al aspecto físico; sus cánones de belleza se basan en tener los dientes muy blancos, al igual que los ojos (figura 5).

10. En países del África subsahariana como Somalia, Uganda, Sudán, Etiopía o Tanzania es frecuente la enucleación de caninos temporales por la creencia de que la presencia de estos dientes son perjudiciales para la salud del niño (provocaría vómitos, diarrea, fiebre, etc.). Estos dientes se conocen como *killer canines*, *Ilko dacowo* o dientes de zorro (doble sentido: verbo transitivo fox (engl.); engañar). Con una prevalencia entre algunas poblaciones de hasta un 60%, la enucleación de los caninos deciduos causa con frecuencia hipoplasia de los caninos definitivos, maloclusiones, hemorragias, sepsis, osteomielitis o tétanos (13, 14, 15, 17, 18).

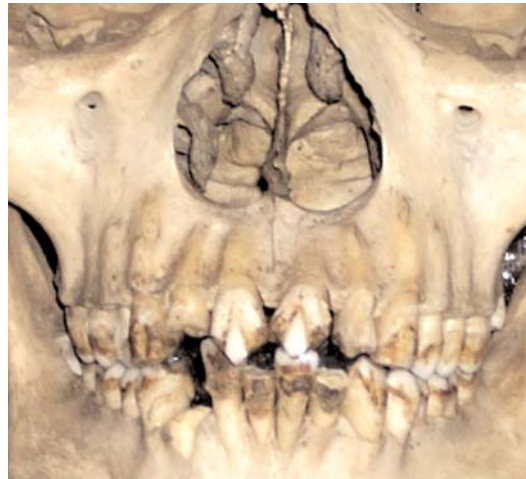

Figura 1 y figura 2. Mutilación dental. Cráneo 254 (Madurari, India). Museo de Antropología Forense. Facultad de Medicina. UCM

Las técnicas principales en la decoración dental de las poblaciones mesoamericanas prehispánicas fueron fundamentalmente dos: el limado y la perforación parcial para la posterior incrustación. La técnica del limado implicaba la reducción selectiva del diente, llegando incluso a observarse en algunos especímenes, daños en la pulpa dental. La incrustación, era un procedimiento relativamente complejo, que requería la preparación de una cavidad, el ajuste de la piedra a incrustar y su fijación con sustancias cementantes (3, 8, 9).

Las prácticas de mutilación dental más frecuentes en África son el afilado, el limado, la decapitación coronaria, la avulsión (extracción) dental<sup>9</sup> o la germenectomía<sup>10</sup>, de la misma manera que ocurre con las poblaciones aborígenes australianas (13); mientras que las formas de decoración relacionadas con el teñido o coloreado de los dientes<sup>11</sup> y la incrustación de placas o bandas dentales, se asocian con mayor frecuencia a poblaciones del sudeste asiático y archipiélagos polinesios, malayos y filipinos. En las poblaciones hindúes asimismo se incluyen técnicas de tallado en forma de surcos en las caras labiales que posteriormente serían teñidos con diversas sustancias colorantes. Estas técnicas se encuentran también con cierta frecuencia en poblaciones del Sunda-Pacífico<sup>12</sup> (6, 12).

Las mutilaciones dentarias se ubican generalmente en los seis dientes del grupo anterosuperior, aunque se han documentado casos de mutilaciones en dientes anteroinferiores así como en dientes del grupo premolar<sup>13</sup> (3, 8, 9) (figura 3).



Figura 3. Fragmento del mural de Tepantitla (Teotihuacan), llamado EL TLALOCAN. Representación de las técnicas de mutilación dentaria prehispánica

## Notas

11. Los Dyaks (Borneo), tiñen sus dientes de negro mediante una mezcla de ceniza de coco y aceites para evitar que sean semejantes a los dientes blancos de los perros o los europeos. Los Dusuns (Borneo), oscurecen sus dientes con una mezcla de sulfuro de cobre y aceite de nuez de betel. Los Vietnamitas aplican un barniz hecho de pintura negra, jengibre y mango sobre la superficie dental tras tratarla con ácidos cítricos. (12). Los Filipinos, barnizan sus dientes en rojo o en negro. En Japón, practicaban la técnica del Ohaguro, mediante la que las mujeres teñían sus dientes de negro con óxido de hierro mezclado con vino de té o arroz (figura 4).

12. Clusterización de la Escuela Norteamericana de Antropología Dental (SCOTT y TURNER, 1997) de las cinco grandes regiones raciales según criterios históricos, geográficos, lingüísticos, culturales y bioarqueológicos (estudios genéticos y de expresión fenotípica de los caracteres raciales de LUCA CAVALLI SFORZA, 1996): **Oeste de Eurasia** (ant. Caucásica), **África sub-sahariana** (ant. Negroide), **Chinoamérica** ó **Sinoamérica** (ant. Mongoloide y Protomongoloide), **Sundaland** ó **Sunda-Pacífico** (ant. Polinesia), **Sahulland** ó **Sahul-Pacífico** (ant. Oceánica).

13. Las mutilaciones faciales, pueden producir como resultado modificaciones dentales inintencionales. Son ejemplos los *labrets* de los esquimales, el *boteru* de las tribus amazónicas o los discos labiales de las tribus africanas (5). Estos aditamentos ornamentales, producen gresiones y versiones dentales, fracturas del esmalte, dehiscencia de los tejidos periodontales y en ocasiones pérdidas dentales.

Los investigadores de las mutilaciones dentarias de la América prehispanica, siguen la tipología de ROMERO<sup>14</sup> (1970, 1986), que determinó siete tipos básicos de mutilación dental basados en el estudio de una colección de 1212 dientes del Instituto Nacional de Antropología e Historia de México. Cada tipo básico de mutilación dental tiene al menos cinco variantes, que dan un total de 59 tipos diferentes de mutilación dental (figuras 8, 9), clasificadas según la naturaleza de la alteración del contorno coronario, la inclusión de detalles decorativos de las superficies vestibulares o la conjunción de ambos. Pese a haber clasificaciones previas, como la de SAVILLE (1913) (figura 6) o DE LA BORBOLLA (1944) (figura 7), son menos utilizadas (2, 3, 9, 11, 16).



Figura 4. Ohaguro. De las Series (Shinryu nijushi toki) (1880). Fitzwilliam Musseum.




Figura 5. Joven bororo (Woodabe o Wasabe) en el Gerewol o Fiesta del emparejamiento

No se han documentado tablas tipológicas de mutilaciones dentales para poblaciones del África sub-sahariana, poblaciones del sudeste asiático o poblaciones aborígenes australianas.

La mayor parte de las mutilaciones dentarias de las poblaciones americanas prehispanicas se produjeron en sujetos jóvenes de más de 15 años, y en los dientes del grupo anterosuperior principalmente. El afilado se practicaba con mayor frecuencia en el género femenino y en la edad adulta, mientras que la incrustación se daba más en el género masculino en la pubertad asociándose a una significación de estatus o jerarquía social; aunque no hay un patrón exclusivo de uno u otro género (2, 3, 4). No hay constancia de estas prácticas en dentición decidua.

Los materiales más utilizados en las incrustaciones son la jadeíta, hematita, piritita, turquesa, oro y otras diversas sustancias de naturaleza orgánica (marfil, hueso, etcétera) (3, 8, 9). Realizar la técnica de incrustación, no sólo implicaba conocimientos sobre aspectos dentales, sino también el dominio de materiales para incrustar, así como conocimientos de agentes que actuaran como cementantes (3).

En Mesoamérica, la práctica de la decoración dental, comienza en el período Preclásico prehispanico<sup>15</sup>. A lo largo del período clásico experimenta una expansión en técnicas y materiales, con una amplia diversidad sociocultural. A finales del período Postclásico su práctica se homogeneiza y decae al perder la connotación de distinción social, manteniéndose únicamente como



## Notas

14. JAVIER ROMERO MOLINA (1910-1986). **Dental mutilation, trephination and cranial deformation. Handbook of Middle American Indians**, 9: 50-67. (1970) Universidad de Texas, Austin. Revisado en: **Catálogo de la colección de dientes mutilados prehispánicos. IV parte.** Colección Fuentes, Instituto Nacional de Antropología e Historia. (1986), 190 pp. México.

15. Las principales etapas prehistóricas e históricas de la Mesoamérica precolombina podrían clasificarse de la siguiente manera:  
—Etapa lítica o período Precerámico (32.000-7.000 a.C.): poblamiento de América.  
—Etapa agrícola (8.000-5.000 a.C.): instauración de la agricultura y la ganadería.  
—Período Cerámico (períodos preclásico, clásico y postclásico): período preclásico (2.500 aC-200 d.C.), período clásico (200-900 d.C.), período postclásico (800-900 d.C.).  
—Conquista española: conquista y sometimiento a España. Inicio: Conquista de México-Tenochtitlan (1521). Fin: rendición de Tayasal (1697).

16. C. CHIPPEAUX., H. PINEAU. **Déformations ethniques dans les races humaines.** Histoire de la Médecine. Paris. 1960.

17. (Wikipedia: entrada Animismo) **Étimol.** del latín ánimus, ánima: mente o alma. Creencia en que espíritus, seres sobrenaturales o almas habitan objetos animados e inanimados y gobiernan su existencia. «*Todo está vivo, todo es consciente, todo tiene un alma*».

ornamento a finales de este período, principalmente entre el género femenino (3).

## Teriomorfismo y antropomorfismo en las mutilaciones dentales: «a su imagen y semejanza»

Las razones para las mutilaciones dentarias son diversas según los autores: ritualísticas (duelo, iniciación, etcétera), tribales, religiosas, estéticas, sociales (estatus o jerarquía), judiciales (castigos), etcétera. (2, 3, 4, 5, 7, 9, 19).

Son numerosos los autores que otorgan de significación cosmológica o «religiosa» a la realización de este tipo de prácticas (2, 3, 4, 5, 7, 9, 19).

CHIPPEAUX y PINEAU<sup>16</sup> (1960) estudian las mutilaciones en los aborígenes australianos, y notan la equivalencia entre la pérdida del prepucio y la de un diente anterior en los ritos iniciáticos. La circuncisión o la ausencia de uno de los incisivos son signos exteriores de la entrada a la *vida secreta*: el paso del joven a la edad adulta, los primeros pasos en la vida mística (20).

Algunos citan la mutilación dental en África como parte del movimiento animista<sup>17</sup>, muy extendido en todo el Continente. La práctica del afilado o ablación dental asemeja al hombre a determinados animales, de los que se admiraría sus atribuciones o su *ánima*.

Tribus como los Chokwes (Angola), se afilan los 6 dientes anteriores antero-superiores (en ambos sexos) (17, 19). Se supone que el afilado dental entre los miembros de esta tribu, donaría a los miembros de la tribu del coraje de sus presas: el león, el jaguar, el cocodrilo, etcétera. La resistencia al trauma de la mutilación en los niños y jóvenes, se refuerza con la amenaza de que su incumplimiento implicaría una dieta eterna de heces.

Los Lamba (Zambia y Zaire) afilan sus dientes en una práctica conocida como ukuwasa-masonje. El reverendo Doke (1927)<sup>18</sup>, estudiando las costumbres de esta tribu, documentó numerosas burlas al hombre con «*whole*» *teeth*<sup>19</sup>; [...] «*when such a man went to sleep, his teeth came out, ate dung, and when replete went back to him in the morning, but the a'masonje went out at night and ate mea*<sup>20</sup>» [...]. La amenaza de ingerir heces, es obviamente similar a la que utilizan los Chokwes en Angola con sus niños y jóvenes (17, 19).

Los Pangwe (Camerún) dicen «*Nuestros ancestros lo hicieron así, así nosotros también procedemos, y así sucesivamente para recordar al cocodrilo, nuestro padre*». FRAZER<sup>21</sup> (1987) señala «*Normalmente, los totemistas se someten a las mutilaciones para recordar de alguna manera a los atributos de su tótem*» (20).

En las poblaciones indígenas de Norteamérica se practica también el *totemismo* (TIBÓN, 1972<sup>22</sup>): un objeto, ser o animal sobrenatural se toma como emblema de la tribu o del individuo; de la misma manera que en las tribus Mesoamericanas el *nahualismo*<sup>23</sup> o *nagualismo*<sup>24</sup>, en las que al nacer se asigna al niño un animal protector o guardián (14, 16).

Según el pensamiento tolteca<sup>25</sup>, el hombre tenía está compuesto de dos mitades<sup>26</sup>: *Tonal y Nagual* (*evidente y oculto*: dualidad consciente e inconsciente). Así, como señala de la Serna<sup>27</sup>, «*cuando el niño nace, el demonio, por pacto expreso que sus padres tienen con él, le dedica el animal que ha de tener por anual. Advirtiendo que tal niño, después de que llega el uso de razón, reitera el pacto expresamente*»<sup>28</sup>.



## Notas

18. C. M. DOKE. **Lamba Folk-Lore.** Memories of the American Folk-Lore Society. XX. 1927.

19. (Trad.) «todos los dientes».

20. (Trad.) «cuando tal hombre fue a dormir, sus dientes salieron, comieron estiércol, y cuando estuvieron saciados, volvieron a él por la mañana; pero los a'masonje salieron por la noche y comieron comida».

21. J. G. FRAZER. (1854-1941). **El Totemismo.** Ed. Eyra. Madrid. (1987).

22. G. TIBÓN (1905-1999). **El mundo secreto de los dientes** (1972).

23. (Wikipedia: entrada **Nahualismo**) Originariamente *nahualli* o *nahual* de la lengua Nahuatl derivado de la raíz *nau* (*doble, proyectado*): aspecto metafísico de la existencia). Las enseñanzas teóricas y las técnicas de los naguales recibieron el nombre de *Nahuallotl* o nahualismo.

24. Adaptación castellana de Carlos Castaneda (1935-1988).

25. Del Méjico antiguo.

26. El nombre del ser humano en tolteca es *Tlakalt* (*mitad*), pues no se consideraba completa a una persona hasta que no se integrara con su dualidad.

27. J. DE LA SERNA. **Tratado de las Supersticiones, Idolatrías, Hechicerías y otras costumbres de las razas aborígenes de México.** Ed. Fuente Cultural (1953).

Estas prácticas contrastan con las costumbres del sudeste asiático, donde consideran los dientes anteriores del ser humano demasiado parecidos a los de los perros y por ello son limados, afilados, teñidos o extraídos (12, 14) como reafirmación de la esencia y la apariencia humanas.

Todas estas creencias condicionan de algún modo la práctica de la decoración dental para asemejarse a determinados animales en lo que se conoce como teriomorfismo dental (etimol. del griego *terio*: animal o bestia salvaje, *morphe*: forma) (14, 17, 20).

Así pues, la evolución de la explicación cosmogónica<sup>29</sup> y espiritual se refleja en la estética de la sonrisa, de la misma manera que ocurrió en el arte o en la literatura: del teriomorfismo o zoomorfismo (afilado, pulido, avulsión, etcétera) más primitivos hacia el antropomorfismo<sup>30</sup> (incrustación, teñido, coloreado, etcétera), hacia la reivindicación del **hombre como hombre**.

*«Las manipulaciones y mutilaciones de la boca conllevan siempre un profundo significado social, reconocido, inducido o creado, para marcar de forma pasajera o definitiva, la pertenencia al grupo [...]. Tienen un carácter de ritual de paso que podemos clasificar según varios parámetros funcionales que organizan y rigen las sociedades. Paso de un estatus social a otro: intragénero y/o intergénero, intracomunitario o intercomunitario, de generado a generador; de alimentado a proveedor, o de dominado a autónomo. Paso de un estatus existencial a otro: de un ser en devenir, a un ser cumplido, de finito a infinito, de mortal a inmortal o al revés. Paso de estatus de identidad y género: del animal al humano y al revés.»*  
(PAUL BRAMI, La Boca Simbólica).

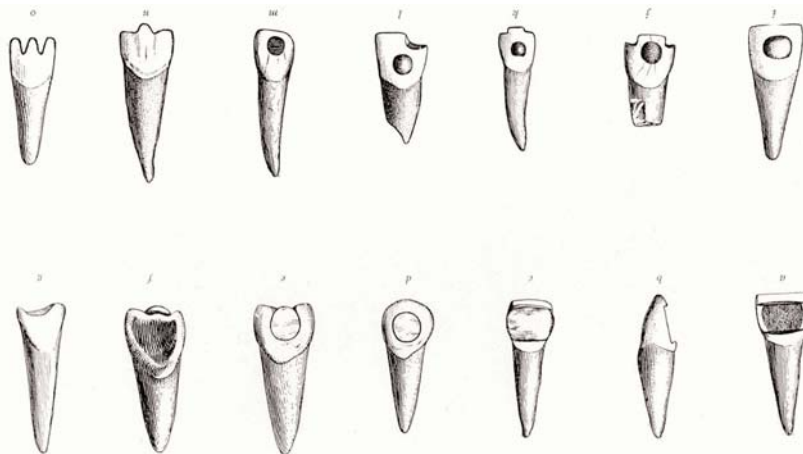


Figura 6. Clasificación de las mutilaciones dentarias prehispánicas según M. H. SAVILLE (1913)

Marshall H. Saville. *Precolumbian Decoration of the Teeth in Ecuador. With Some Account of the Occurrence of the Custom in Other Parts of North and South America.* *American Anthropologist, New Series, Vol. 15, No. 3. (Jul-Sep, 1913), pp. 377-394.*



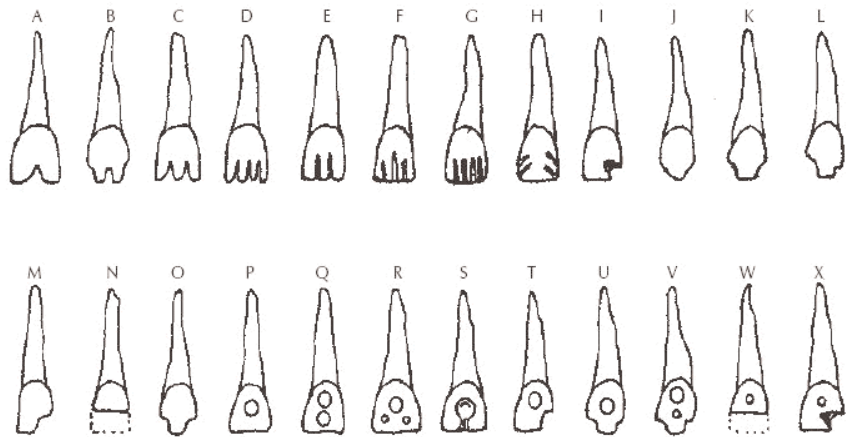


Figura 7. Clasificación de las mutilaciones dentarias prehispánicas según DANIEL R. DE LA BORBOLLA (1944)

Daniel Rubin de la Borbolla. *Estudio del hombre*. Ed. Fondo de Cultura Económica. Ciudad de México. 1944.

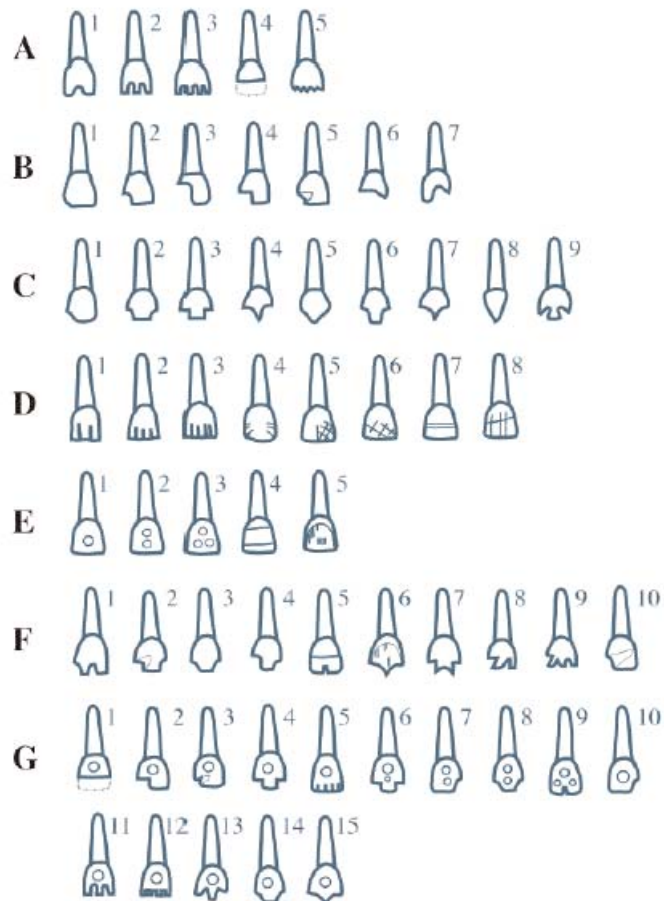


Figura 8. Clasificación de las mutilaciones dentarias prehispánicas según J. ROMERO (1970)

Javier Romero Molina. *Dental mutilation, trephination and cranial deformation. Handbook of Middle American Indians*, 9: 50-67. Universidad de Texas, Austin. 1970.

## Notas

28. (Wikipedia: entrada **Nahualismo**) Al momento de nacer, el niño tiene el espíritu del animal que lo protegerá y guiará. Estos espíritus, llamados nahuales o naguales, se revelan en la persona por la afinidad con el animal que le acogió como nagual. Los toltecas creían que el que consigue domesticar su nagual interior es capaz de adoptar sus atribuciones. Así, los místicos, chamanes y brujos, mediante el entrenamiento y los compromisos adecuados podrían adoptar las cualidades e incluso la forma de su nagual, aunque aquél que se convirtiera con demasiada frecuencia en su nahual, se verá afectado poco a poco por su lado animal y perderá su inteligencia humana e incluso su forma humana.

24. **Etimol.** del griego kosmos: universo, goneia: generación.

30. **Etimol.** del griego anthropos: hombre, morphe: forma).

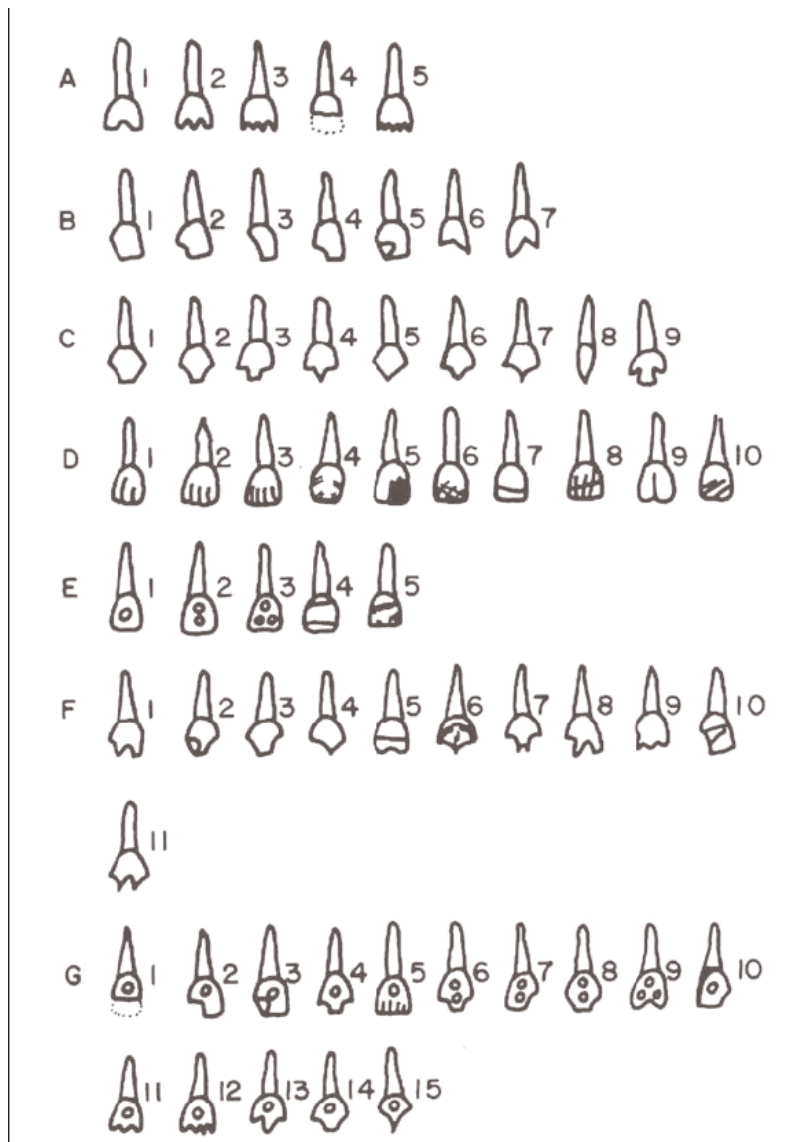


Figura 9. Clasificación de las mutilaciones dentarias prehispánicas según J. ROMERO (1986).  
Revisión

Javier Romero Molina. *Catálogo de la colección de dientes mutilados prehispánicos. IV parte. Colección Fuentes, Instituto Nacional de Antropología e Historia, México, D.F. 1986.*

## Bibliografía

1. Encyclopaedia Britannica. 11Th Edition. (1911) Vol. MUM-MZA.
2. Milner G. R., Larsen C. S. Teeth as artifacts of human behaviour: intentional mutilation and accidental modification. *Advances in Dental Anthropology*. 1991 Wiley-Liss, Inc. pp. 357-378.
3. Tiesler V., Ramírez M., Oliva I. Técnicas de decoración dental en México. *Actual Arqueol*. 0: 2 ago-nov 2005. pp. 18-24.
4. Tiesler V. Head shaping and dental decoration among the ancient Maya: archaeological and cultural aspects. 64th Meeting of the Society of American Archaeology, Chicago (1999).



5. Alt K. W., Rösing F. W., Teschler-Nicola M. *Dental Anthropology: fundamentals, limits and prospects*. Springer-Verlag Wien, New York. 1998. pp. 386-415.
6. Herrman N. D., Benedix D. C., Scott A. M., Haskins V. A. A brief comment of functional use of intentional filed teeth. *Cueva de las Arañas Tooth Paper*. Web.utk.edu. (2007).
7. Handler J. S., Corruccini R. S. Dental mutilation in slaves of Barbados. *Journal of Interdisciplinary Story*. Vol. 14, nº 1 (Summer 1983). pp. 65-90.
8. Bautista J. Huellas de alteraciones culturales en el hombre prehispánico. *Canindé*. Xingó nº 3. Dezembro, 2003. pp. 37-58.
9. Del Río R. B. Las mutilaciones dentarias en Mesoamérica. *Rev Asoc Dent Mex*. Vol. 59. Nº 1 (ene-feb 2002). pp 28-33.
10. Kennedy K. A. R., Misra V. N., Burrow C. B. Dental mutilation in prehistoric India. *Current Anthropology*. Vol. 22, nº 3 (June, 1981). pp. 285-286.
11. Saville M. H. Precolumbian decoration of the teeth in Ecuador. With some account of the occurrence of the custom in other parts of North and South America. *American Anthropologist*. New Series. Vol. 15, nº 3. (July-September 1913). pp. 377-394.
12. Jones A. Dental transfigurements in Borneo. *British Dental Journal*. Vol. 191, nº 2. July, 2001. pp. 98-102.
13. Rodd H. D., Davidson L. E. «Ilko dacowo»: canine enucleation and dental sequelae in Somali children. *Int J Paed Dent*. 10: 2000. pp. 290-297.
14. Fitton J. S. A tooth ablation custom occurring in the Maldives. *British Dental Journal*. 23: October-1993. pp. 299-300.
15. Welbury R. R., Nunn J. H., Gordon P. H., Green-Abate C. «Killer» canine removal and its sequelae in Addis Ababa. *Quintessence International*. Vol. 24., nº 5. 1993. pp. 323-327.
16. Fastlich S. Dental Inlays and Fillings among the ancient Mayas. *Journal of the History of Medicine*. July, 1962. pp. 392-401.
17. Jones A. Tooth mutilation in Angola. *British Dental Journal*. 19: September-1992. pp. 177-179.
18. Graham E. A., Domoto P. K., Lynch H., Egbert M. A. Dental injuries due to African traditional therapies for diarrhea. *Western Journal of Medicine*. 2000. Aug; 173 (2): 135-137.
19. Fitting W. Les mutilations dentaires dans le cadre des mutilations rituelles. *Actualités Odonto-Stomatologiques*. Nº 166. 1989. pp. 191-203.
20. Jones A. Kubangwa. *British Dental Journal*. 164: February-1988. pp. 225.

**Contacto:**

elabajo@p3blog.net