

MODELO EXPERIMENTAL DE COLOCACIÓN DE CATÉTER INTRATECAL LUMBAR PARA ANESTESIA ESPINAL EN PERROS

Avedillo González, C.; Martínez Nieto M.A; Benito de la Vibora;J.

TUTORES: García Fernández, J¹.; Cediél Algovia, R.².

¹Hospital Universitario La Paz (Madrid).

²Departamento de Medicina y Cirugía Animal HCV-UCM

INTRODUCCIÓN

Aunque existe controversia entre Corning y Bier, el primer caso de anestesia espinal se publica en el año 1885, cuando Cornig, accidentalmente, realiza un bloqueo espinal en un perro con cocaína. Desde entonces, la anestesia espinal probablemente ha sido la técnica regional más comúnmente utilizada en la moderna anestesia.

Aunque se ha escrito mucho en lo relativo a dicha técnica: aplicaciones, complicaciones..., son pocos los estudios controlados, particularmente en animales donde ha sido posible mantener unas condiciones experimentales estandarizadas. Aún así, han sido descritos métodos experimentales de anestesia espinal 6-11 y epidural¹²⁻¹⁹ usando la implantación de catéteres en el perro, gato, oveja, rata y humanos.

En la gran mayoría de los casos el acceso al espacio subaracnoideo se realiza quirúrgicamente vía occipital (se ha hecho en otras especies como en rata), llegando hasta la cisterna magna, donde puede quedar colocado el catéter, o bien prolongarlo hasta nivel torácico, lumbar. El presente estudio describe un modelo de implantación de catéter intradural en perros, con abordaje lumbar, con técnica quirúrgica previa y con control radioscópico.

OBJETIVOS

1.-Desarrollo de un modelo de implantación de catéteres intradurales(abordaje lumbar) con técnica quirúrgica previa y con control radioscópico para investigación experimental.

2.-Colocación de dispositivo a nivel subcutáneo lumbar para la posterior administración intradural de diferentes fármacos (Bupivacaina, Levobupivacaina, Lidocaina, Sevorane) a lo largo del tiempo. Comprobación de la resistencia de los materiales del dispositivo a dichos fármacos.

3.-Complicaciones derivados de la técnica de inserción y del uso prolongado de catéteres, a corto, medio y largo plazo.

4.-Análisis de los cambios histopatológicos secundarios a la implantación y mantenimiento del catéter en su trayecto y de los tejidos adyacentes al dispositivo subcutáneo.

MATERIAL Y METODOS

El estudio experimental se llevó a cabo en el Hospital Clínico Veterinario de Madrid (HCV) en colaboración con el Hospital Universitario la Paz (HULP), siguiendo las recomendaciones de la Comisión de Investigación de la Conferencia de Helsinki y la asociación para el estudio del dolor (IASP). Se utilizaron ocho perros Beagles adultos, cinco hembras y tres machos, con un rango de peso de 9-15 kg.

La implantación del catéter subaracnoideo se realizó bajo anestesia general, con un protocolo anestésico estándar para perros ASA I, una cirugía de corta duración y un dolor de leve a moderado.

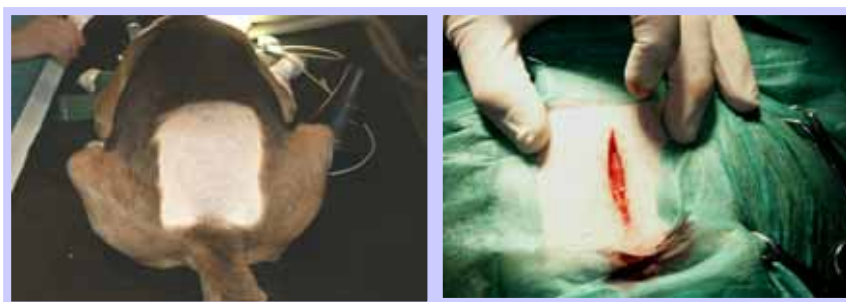La técnica anestésica comenzó con la canalización de un catéter de vía periférica número 20G (Marca) en la extremidad anterior y administración de fluidoterapia de rutina (solución Ringer Lactato a una infusión de 10 ml /Kg /hora). Como fármacos de premedicación empleamos 10 mcgr/kg de medetomidina IV, carprofeno a 4 mg/kg Iv, junto con buprenorfina a 0.02 mg / kg IV, todos ellos en una administración única. Como profilaxis antibiótica elegimos una cefalosporina a dosis de 20 mg /kg IV. Con posterioridad realizamos los 10 mins de preoxigenación administrando O2 100% para conseguir la máxima, tras la cual se realizó la inducción con propofol 5-6 mg/kg. Una vez conseguido la inhibición del reflejo deglutorio y la falta de tono mandibular se procedió a la intubación con un tubo adecuado para cada individuo (entre el nº 6-8) con neumotaponamiento, y se procedió posteriormente

al mantenimiento anestésico con isoflurane 2% y oxígeno/aire al 50%, y ventilación mecánica en modalidad volumen control con volumen corriente de 8 ml/kg y frecuencia respiratoria de 15 (estación de trabajo de anestesia Julian Draguer). Desde la premedicación se monitorizó al perro mediante ECG continuo, pulsioximetría y tensión arterial no invasiva, valorando la presión arterial cada cinco minutos.

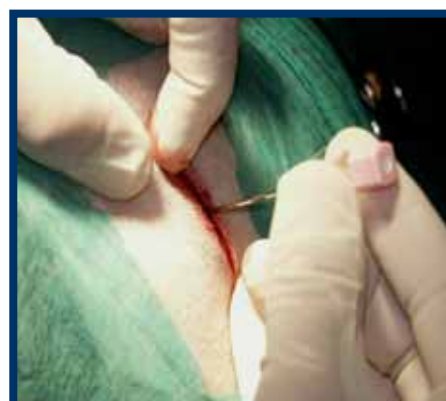Una vez dormido y previo paso al quirófano, se procedió al pelado y una primera desinfección del campo quirúrgico, de la zona lumbosacra, con una solución de povidona yodada al 10%, y que finalizamos una vez que nos encontramos en el quirófanos correspondiente.

Para la implantación del catéter se colocó al animal en decúbito lateral sobre la mesa en quirófano, con las extremidades traseras extendidas sobre el vientre en dirección craneal y las anteriores direccionadas hacia posterior y sujetas mediante sacos de arena de posicionamiento, para conseguir separar el espacio lumbosacro lo máximo posible.

Se realizó una incisión dorsal medial lumbar, tomando como referencia las apófisis espinosas entre los espacios L4- sacro de unos 6 cm, con bisturí y mediante disección roma, con tijeras Metzembaum conseguimos el acceso al tejido subcutáneo y la fascia muscular del dorso.




La introducción del catéter al espacio subaracnoideo se realizó mediante punción entre las vértebras L5-L6, el espacio intervertebral se identificó palpando las crestas ilíacas y apófisis espinosas y la depresión caudal a ésta.



Se utilizó un kit estándar de catéter epidural pediátrico Perisafe®: aguja Tuohy 20 Gauge, 1,3 mm x 80 mm y catéter epidural 18 Gauge, 0,85 x 1000 mm, ref. 04514211 Becton Dickison®).

Se utilizó de manera estandarizada una aguja epidural tipo Tuohy, calibre 20 Gauge, mediante aproximación medial, la localización del espacio epidural se hizo mediante la técnica de "perdida de resistencia" con jeringa de baja resistencia llena de aire. Una vez localizado el espacio epidural se progresa lentamente la aguja hasta notar el clic que corresponde a la perforación de la duramadre y aracnoides, comenzando a fluir libremente líquido cefalorraquídeo (LCR) por la aguja, momento en el que se introduce el catéter hasta el espacio subaracnoideo.

Con el bisel de la aguja epidural dirigido cranealmente, se comprueba la ubicación del catéter mediante la salida de LCR por el interior del catéter al aspirar.

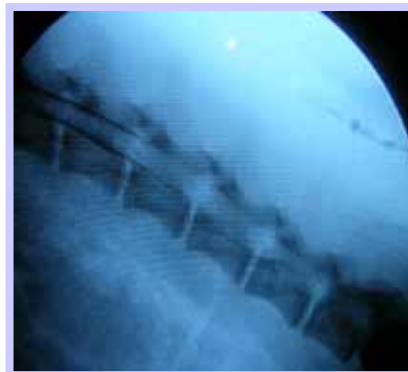


A causa de la diferente inclinación necesaria para la introducción de aguja y catéter en cada perro, se calcula la distancia entre el punto de inserción y la ubicación del espacio espinal. La aguja presenta marcas en cada medio centímetro, y a esa longitud se suman 3 cms, que son los que se alojarán en el espacio subaracnoideo, en dirección craneal, por lo cual la punta del catéter se aloja aproximadamente entre L2-L3. El catéter se recorta en su extremo proximal (aprox. cm 20) y se conecta a su conector del set epidural, el cuál a su vez se conecta a una válvula de material biocompatible, compuesta de una membrana de goma a través de la cual es posible administrar el fármaco anestésico mediante punción transcutánea con aguja.

El punto de salida del catéter en la fascia se refuerza con pegamento biológico con base de cianocrilato para evitar su migración desde el espacio espinal. Además, una porción

de unos 12 cms de catéter situada en amplios bucles junto con la válvula, se alojan en una bolsa subcutánea. La válvula además se fija mediante uno o dos puntos de sutura simples de ac. poliglicólico, dándole a ésta una dirección caudal en todos los animales.

Antes de cerrar la incisión realizada procedemos a una comprobación intraquirúrgica mediante mielografía con medio Arco, introduciendo 0,5 ml de contraste yodado de baja concentración 240 mg/ml (Omnigraf®), y posterior escopia, visualizando el trayecto, la posición y la altura del catéter dentro del saco dural.



Una vez comprobado por escopia su correcta situación procedemos al cierre del tejido subcutáneo y piel de manera habitual, mediante puntos simples con ac. poliglicólico de 2/0 y nylon del mismo calibre y con el mismo patrón para la piel.

Una vez terminada la sutura se realiza asepsia de la herida quirúrgica correspondiente con povidona yodada al 10%. Procediendo a despertar al animal, retirando los gases halogenados, suministrándole atipamezol a 0,5 mg SC (Antisedan ® Pfizer), para revertir completamente los efectos de la medetomidina y procediendo a la extubación correspondiente.

Durante la primera semana, para favorecer la recuperación y evitar manipulaciones del propio animal sobre la zona operada se le coloca un collar isabelino. También se realiza profilaxis antibiótica de amplio espectro (cefotaxima 15 mg/kg IV) con dosis única en la inducción, así como control del dolor e inflamación postoperatorio mediante carprofeno 4 mg/kg/ 24 horas durante los 6-8 días postcirugía y procediendo a la retirada del material de sutura aproximadamente a los 10 días.

Establecimos un periodo de estabilización de los catéteres de 15 días tras la cicatrización de la herida quirúrgica durante los cuales no se administró ningún fármaco por la vía subdural. Luego se comprobó la correcta ubicación y funcionamiento del catéter mediante una dosis prueba de 1 ml de lidocaína al 1%, comprobando sus efectos de bloqueo motor y sensitivo sobre las extremidades posteriores.

A la más mínima duda de su correcto funcionamiento se volvió a realizar una mielografía, según la técnica anteriormente descrita, para cerciorarse en la permeabilidad, localización y situación exacta del catéter.

Entre los 60 y 180 días postimplantación del dispositivo, se realizó la necropsia, tomando muestras para el estudio de histocompatibilidad de los dispositivos utilizados.

RESULTADOS

Durante la realización de la técnica de implantación del catéter se observó que existía más dificultad para localizar el espacio subaracnoideo en aquellos perros con un peso mayor de 15 kg, siendo necesario la realización de mas número de escopias para la comprobación mediante mielografía y confirmación del correcto posicionamiento intraquirúrgico.

La duración de los catéteres una vez que estuvieron correctamente ubicados queda reflejada en la Tabla 1. La duración media fue 81.8 días, aunque es necesario indicar que todos los catéteres estaban permeables a la finalización de los diferentes estudios que se realizaron (comprobados todos ellos en la necropsia que se realizó a cada uno de los animales), excepto en un caso que se observó obstrucción a los 120 días de su colocación. Además tres casos, la duración del catéter fue escasa, debido a que fueron sacrificados por causas ajenas al estudio.

En un caso, cuando se realizó la fluoroscopia se comprobó que el contraste filtraba a través del tapón pero no se llegó a insertar un nuevo catéter.

Como complicaciones derivadas de la técnica, observamos un seroma adyacente a la zona de implantación del dispositivo, donde en los tres casos fue necesario su drenaje. Se administró durante 10 días antiinflamatorio (carprofreno) y antibiótico (cefotaxima), resolviéndose todos ellos sin incidencias.

Como complicaciones a largo plazo se dieron: desituación, obstrucción, rotura del material y filtración a través del tapón. En un estudio paralelo se observó que se producía S. de Horner en un perro y que además éste síndrome está descrito en bibliografía cuando se administran sustancias por éstas vías, por lo que hay que tenerlo en cuenta.

Tabla1.

Animal	Sexo	Peso	Nº Catéteres*	Duración**
1	Hembra	12,5	3	80
2	Hembra	12	2	53
3	Macho	18	2	12****
4	Macho	18	1	180
5	Macho	9.1	1	180
6	Hembra	9.5	1	120
7	Macho	15	1	16****
8	Macho	15	1	14****

* Intentos hasta la correcta ubicación

** Desde correcta ubicación del catéter

*** Tiempo que permanecieron permeables hasta el sacrificio del animal por motivos ajenos al estudio.

En la necropsia comprobamos el correcto posicionamiento de los catéteres en el espacio intervertebral L5-L6 y hasta L2, excepto en dos casos. Además vimos que todos los catéteres se laterizaban subaracnoidemente.

Los hallazgos macroscópicos que encontramos fue la formación de tejido fibroso en la zona sin tendencia a la formación de cuerpo extraño, tendente al rechazo y en algunos animales se apreció una marcada reacción del endostio vertebral.

Respecto a las zonas de contacto con el catéter con la médula espinal propiamente dicho, existe una leve reacción inflamatoria, aunque no supuso ninguna sintomatología clínica perceptible.

Podemos observar una reacción inflamatoria local a nivel de subcutáneo, con infiltración de macrófagos, neutrófilos, monocitos..., sin alteración morfológica de la médula

espinal con tan solo una reacción inflamatoria aséptica a nivel intratecal y diversos grados de fibrosis.

DISCUSION

Hemos desarrollado un modelo experimental de anestesia espinal en el perro. Se encontraron algunas dificultades en el manejo y la resistencia de los materiales a emplear, produciéndose en algunos casos rotura u obstrucción del mismo; la creación de un dispositivo que permitiese su alojamiento en el tejido subcutáneo a largo plazo, y conexión de este dispositivo al catéter previamente colocado en el espacio subaracnoideo.

Además no se constató infección, ni inflamación ni reacción del cuerpo extraño ni otras complicaciones descritas en la bibliografía. No aparecieron complicaciones mayores derivadas del uso prolongado del catéter: hematoma o absceso epidural, meningitis, hemorragias subaracnoidea, convulsiones, hidrocefalia, descritas previamente en la literatura.

Como conclusión decir que este modelo de anestesia/ analgesia en el perro es una técnica menos invasiva y presenta complicaciones más leves que el descrito en la bibliografía en otras especies mediante abordaje occipital de la cisterna magna, y puede tener una utilidad clínica veterinaria como en medicina humana.

BIBLIOGRAFÍA

Corning JI: Spinal anaesthesia and local medication of the cord. NY State J Med. 42:483-85, 1885.

Yaksh TI, Horais KA, Tozier NA, et al. Chronically infused intrathecal morphine in dogs. Anesthesiology 2003 Jul;99(1): 5-6.

Hassenbus SJ, Satter field WC, Gradert TL. A sheep model for continuous intrathecal infusión of test substances. Hum Exp Toxicol. 1999 Feb;18(2):82-7

Andrew E, Auril W, Livingston A. Chronic intrathecal. Catheterization in the sheep. Journal of Pharmacological and Toxicological Methods. May Vol 27(3):177-83,1992.

Hal S. Feldman, Benjanun G. A Chronic Model for Investigation of Experimental Spinal Anesthesia in the Dog. Anesthesiology 54: 148-152,1981.

Kroin JS, McCorthy RJ, Penn RD, Lubenow TJ. Continuous intrathecal clonidine and tizanidine in conscious dogs an algesic and hemodynamic effects. *Anesth Analg* 2003 Marz,96(3):776-82

Horais K, Hruby U, Ross S, et al. Effects of chronic intrathecal infusión of a partial differential opioid agonist in dogs. *Toxicol Sci* 2003 Feb;71(2):263-75 8.

Brown DC, Bernier N, Shofer F, et al. Effect of intrathecal and intravenous administration of oxytocin on amplitude of the reflex-evoked muscle action potencial alter electrical stimulation of the tooth pulp inanesthetized dogs. *Am J Vet Res.*2002 Oct;63(10):1354-8.

El-Binary EM, Abu el-Nasr LM. Urodynamic changes following intrathecal administration of morphine and fentanyl to dogs. *East Mediterr Health J.* 2001. Jan-Mar;7(1-2):189-96.

Chiari A, Yalsh TI, Myers RR, et al. Preclinical toxicity screening of intrathecal adenosine in rats and dogs. *Anesthesiology* Sep, 91(3):824-32, 1999.

Troncy E, Junot S, Keroak S, et al. Results of reemptive epidural administration of morphine with or without bupivacaine in dogs and cats undergoing surgery: 265 cases (1997-1999). *J Am Vet Med Assoc* 2002 Oct 15; 21(8): 11-49.

Jansen M, Fass J, Titlel A, et al. Influence of postoperative epidural analgesia with bupivacaine on intestinal motility, transit time, and anastomotic healing. *Worl J Surg* 2002 Mar, 26(3); 303-6.

Jones RS. Epidural analgesia in the dog and cat. *Vet J.* 2001 Marz; 161(2):123-31

Mizuno T, Hamada J, Kai Y, Todoka T, Mocioka M, et al. Intrathecal urokinasa infusión through a microcatheter into the cisterna magna to prevent cerebral vasospasm: experimental study in dogs. *AJNR Am J Neuroradiol.* 2003 Apr;24(4):613-8.

Yaksh TL, Rathbum ML, Dragani JC, Malkmus S, Bourdean AP, et al. Kinetic and safety studies on intrathecally infused recombinat-methonyl human brain-derived neurotrophic factor in dogs. *Fundam Appl Toxicol.* 1997 Jul;38(1): 89-100.

Takashi M, Taka A, Kazoya N, et al. An Improved Canine Model of Subarachnoid Hemorrhage Using Intrathecal Indwellins Catheters. *J Vet Med Sci* 59 (9): 828-38,1997.