



## **ESTUDIO COMPARATIVO DEL BORDE DORSAL DEL CUELLO EN EQUINOS MINIATURA**

### **COMPARATIVE STUDY OF DORSAL NECK IN EQUINE MINIATURE**

Abelardo Morales Briceño, Aniceto Méndez Sánchez, José Pérez Arévalo.

<sup>1</sup>Departamento de Anatomía y Anatomía Patológica Comparadas, Edificio de Sanidad Animal, Campus de Rabanales Ctra. de Madrid km 396, 14071, Córdoba Universidad de Córdoba, España.

Email: aamorales13@gmail.com

### **RESUMEN**

Se plantea como objetivo un estudio comparativo del borde dorsal del cuello en equinos miniatura. Fueron estudiados un total de 125 equinos miniatura de razas Falabella, Miniature Horse, Pony Shetland, burro miniatura y enano (45 machos castrados y 80 hembras), con edades comprendidas entre 2-20 años, sometidos a ejercicio de baja intensidad y diferentes condiciones de manejo y alimentación. Se realizó un estudio morfológico considerando la condición corporal, siguiendo el protocolo de adiposidad para la evaluación del borde dorsal del cuello descrito para equinos. El peso fue calculado empleando el sistema de ecuaciones KER descrito para caballos miniatura. Se realizó una estadística descriptiva a las medidas morfométricas del cuello y posteriormente se realizó un análisis de varianza (ANOVA). El estudio morfológico evidenció una puntuación 1.- 44% (55/125), puntuación 2.- 32% (40/125), puntuación 3.- 19% (24/125), puntuación 4.- 5% (6/125). El perímetro cervical por raza se presentó de la siguiente manera: Minihorse: DS: 4.194, Media: 43.4, Varianza: 17.24, Minishetland: DS: 13.33, Media: 55.1, Varianza: 174.21, Falabella: DS: 8.52, Media: 54.48, Varianza: 71.24, Burro Miniatura: DS: 8.79, Media: 47, Varianza: 75.72, Burro enano: DS: 25.69, Media: 55.68, Varianza: 25.17. En conclusión describimos la deformación del borde

dorsal del cuello en equinos miniatura, con mayor prevalencia en burros miniatura y enanos, que en las otras razas miniatura estudiadas, la cual está asociada posiblemente a la condición corporal específicamente a la obesidad y a la disminuida actividad atlética que desarrollan estos équidos.

**PALABRAS CLAVES:** burros, caballos, cuello, deformación, miniatura.

## **ABSTRACT**

The aim of this article was to study of dorsal neck in miniature horses. We studied a total of 125 breed's miniature: miniature horses, Falabella, Shetland Pony, Miniature donkey and tiny (45 castrated males and 80 females), aged 2-20years, undergoing glow-intensity exercise at different conditions management and feeding. Morphologic considering body condition was performed following the protocol fat adiposity for evaluating the dorsal edge of the neck described for horses. The weight was calculated using the equation system described for miniature horses. Descriptive statistics of morphometric measurements of the neck was performed and the analysis of variance (ANOVA). Morphological study showed rating 1.-44% (55/125), score 2.-32% (40/125), score 3.-19% (24/125), 4.-5% rating (6/125). The neck perimeter was presented as follows: Mini horse: DS: 4.194, average: 43.4, variance: 17.24, Mini shetland: DS: 13.33, average: 55.1, variance: 174.21, Falabella: DS: 8.52, average: 54.48, variance: 71.24, Miniature Donkey: DS: 8.79, Half: 47, variance: 75.72, donkey tiny: DS: 25.69, average: 55.68, variance: 25.17. In conclusion, describe the deformation of the dorsal border of the neck miniature horses, with higher prevalence miniature donkeys and dwarves in the other miniature breeds studied, which is possibly associated with body condition specifically obesity and decreased athletic activity that develop these equine.

**KEYWORDS:** donkeys, horses, deformation, miniature.

## INTRODUCCION

Los caballos miniatura tienen su origen en Europa entre 1600-1765 como animales de compañía de la nobleza, posteriormente fueron empleados en las minas de carbón en Inglaterra y Europa Oriental (American Miniature Horses, 2014). En 1861 fueron importados a Estados Unidos de Norteamérica para el trabajo en las minas de carbón, pero en 1960 se emplearon en disciplinas ecuestres (Dutson, 2005, American Miniature Horse Association 2014). En Argentina fue desarrollada en 1800 la raza Falabella y en Suráfrica se desarrollaron líneas de caballos miniatura (Hendricks, 2007). A lo largo de los años se han desarrollado y registrados razas y líneas principalmente Miniature Horse Americano, Miniature Horse Australiano, Falabella, Minishetland, Miniature Toy Horse, a nivel mundial pero todas tienen en común la altura del animal que se encuentra a una medida de la cruz inferior a 86-97cm. En 1978 se creó la Asociación Americana de Caballos Miniatura (AMHA), en 1984 es reconocida la Sociedad Surafricana de Criadores de Caballos Miniatura (MHBSSA), en 1989 se establece la Asociación Nacional del Burro Miniatura (NMDA) para la protección del burro miniatura del Mediterráneo, en 1992 se establece la Asociación Británica de Caballos Miniatura (BMHS), posteriormente la Sociedad Anglo Europea de Caballos Miniatura (AEMHS), con el propósito de registrar y estandarizar cada una de las razas de equinos miniatura. Hoy en día, el caballo Miniatura es una de las razas de equinos que ha tenido mayor y más rápido crecimiento en el mundo dada su versatilidad en espectáculos, concursos ecuestres, hipoterapia, recreación y como animales de compañía. En la actualidad el costo del animal en Europa oscila entre 500€-2500 €, en Norteamérica puede oscilar entre 950\$-5000\$, lo cual tiene una alta rentabilidad y menores gastos de mantenimiento. A pesar de ser razas estandarizadas son susceptibles de padecer algunos trastornos asociados a sus dimensiones como alteración de la conformación, inmunosupresión, osteocondrodisplasia, abortos y obesidad entre otros. La obesidad está estrechamente relacionada con el desarrollo de cólicos, laminitis y patologías articulares y óseas. Observaciones anecdóticas por veterinarios equinos sugieren que la obesidad es un problema creciente en la población equina de compañía (Carter, *et al.*, 2009). La resistencia a la insulina (IR), el síndrome metabólico equino (EMS) y la disfunción de la pars intermedia de la pituitaria (PPID), son trastornos que tienen en común una alteración del metabolismo de cortisol (Graves, 2007). En la práctica clínica en equinos miniatura (Miniature horses) es común observar la deposición de grasa anormal en la cresta del cuello, en la cola y en el escroto. La deformación del borde dorsal del cuello en caballos es una condición descrita inicialmente en la Pura Raza Española, en Lusitanos, en burros de raza Andaluza y en caballos cruzados de tiro

pero ha sido poco estudiada en caballos miniatura por lo cual se plantea como objetivo un estudio comparativo del borde dorsal del cuello en equinos miniatura.

## MATERIALES Y METODOS

**Población:** fueron estudiados un total de 125 equinos miniatura (*Equus ferus caballus* y *Equus africanus asinus*) (45 machos castrados y 80 hembras), con edades comprendidas entre 2-20 años, sometidos a ejercicio de baja intensidad (aproximadamente 500-1000 metros por semana), a diferentes condiciones de manejo y alimentación, las razas se muestran a continuación en la tabla número 1.

**Tabla 1.-** Clasificación por raza y sexo de los équidos estudiados:

| Razas y Sexo | Miniature Horse | Poni Shetland Miniature | Falabella | Burro Miniatura | Burro Enanos |     |
|--------------|-----------------|-------------------------|-----------|-----------------|--------------|-----|
| Macho        | 5               | 10                      | 2         | 10              | 18           | 45  |
| Hembra       | 20              | 15                      | 23        | 15              | 7            | 80  |
|              | 25              | 25                      | 25        | 25              | 25           | 125 |

**Estudio clínico:** se practicó un examen clínico a cada uno de los ejemplares mediante la inspección detallada y la palpación siguiendo el protocolo descrito para equinos (Rose y Hodgson, 1995).

**Estudio Morfológico:** se realizó un estudio morfológico considerando la condición corporal (relieves óseos: espina de la escapula, costillas, tuberosidad coxal y tuberosidad isquiática), siguiendo el protocolo de adiposidad para la evaluación del borde dorsal del cuello descrito para equinos (Carter, *et al.*, 2009). Puntuación 0: No hay apariencia visual de cresta (Tejido sobre el ligamento de la nuca). No hay cresta palpable. Puntuación 1.- No hay apariencia visual de cresta pero se puede palpar un ligero depósito adiposo. Puntuación 2.- Cresta apreciable visualmente, pero el depósito graso se deposita equitativamente desde la nuca a la cruz. La cresta cabe en una mano y se inclina de un lado a otro. Puntuación 3.- Cresta engrosada y más grande. La grasa se deposita mayoritariamente en el medio del cuello dando una apariencia del montículo. La cresta cabe en una mano y empieza a perder flexibilidad hacia los lados.

Puntuación 4.- Cresta muy grande y engrosada que no cabe en una mano o se mueve fácilmente de un lado a otro. La cresta puede tener arrugas o pliegues perpendiculares a la línea superior.

Puntuación 5.- La cresta es tan grande que se cae permanentemente hacia un lado.

Perímetro Cervical: Se midió la distancia de una línea recta desde la nuca a su borde craneal de la cruz. La circunferencia del cuello se mide perpendicularmente a esta línea al 25, 50 y 75% de la distancia entre estas dos estructuras. La circunferencia media del cuello se calculó mediante la media de estas tres medidas (Frank, *et al.*, 2006 y Diez de Castro, *et al.*, 2012, Morales, *et al.*, 2014). El peso fue calculado empleando el sistema de ecuaciones KER diseñado utilizando mediciones de circunferencia, altura y longitud para estimar numéricamente el peso aproximado del caballo miniatura:  $1 \text{ (circunferencia} \times 9,36) + (\text{longitud} \times 5,01) - 348,53 = \text{peso corporal en libras}$ ;  $2 \text{ (circunferencia} \times 11,68) + (\text{altura} \times 2,85) - 357,26 = \text{peso corporal en libras}$ ;  $3 \text{ (circunferencia} \times 13,18) - 326,07 = \text{peso corporal en libras}$  y posteriormente transformado a kilogramos (Feeding the Miniature Horse N°08 Kentucky Equine Research Inc, 2007).

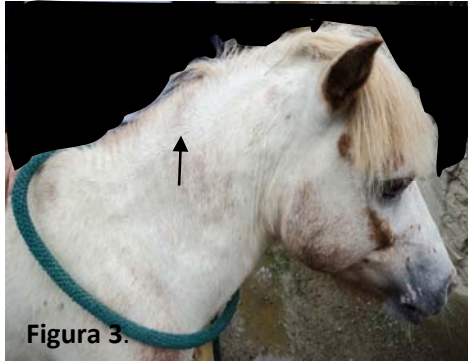
Análisis Estadístico: se realizó una estadística descriptiva a las medidas morfométricas del cuello y posteriormente se realizó un análisis de varianza (ANOVA), para el factor perímetro cervical y su medida en centímetros, así como el rango intercuartil (IQ range) para el grado de obesidad y para el perímetro cervical y un Análisis de Regresión Logística entre el perímetro cervical y la condición corporal.

## RESULTADOS

Los resultados generales se presentan en la tabla 2.

**Estudio clínico:** en general no se evidenciaron alteraciones clínicas significativas. La conformación del casco presento en algunos casos deformación por desgaste y en algunos casos el pelo hirsuto. No se observaron lesiones cervicales musculares, articulares, ni óseas a la palpación. El borde dorsal del cuello se presentó sólido, duro y consistente a la palpación.

**Estudio Morfológico:** el estudio morfológico en general para todos los équidos evidenció una Puntuación 0.- ninguno bajo esta categoría. Puntuación 1.- 44% (55/125), Puntuación 2.- 32% (40/125), Puntuación 3.- 19% (24/125), Puntuación 4.- 5% (6/125). Por raza miniatura se presenta en la tabla 2.



**FIGURAS:** Figura 1.- Equino Falabella con Puntuación 1. No hay apariencia visual de cresta pero se puede palpar un ligero depósito adiposo. Figura 2.- Burro Miniatura con Puntuación 2.- Cresta apreciable visualmente, pero el depósito graso se deposita equitativamente desde la nuca a la cruz (Flecha). Figura 3.- Equino Miniatura (Mini Horse) con Puntuación 2.- Cresta apreciable visualmente, pero el depósito graso se deposita equitativamente desde la nuca a la

cruz (Flecha). Figura 4.- Burro Miniatura con Puntuación 3.- Cresta engrosada y más grande. La grasa se deposita mayoritariamente en el medio del cuello dando una apariencia del montículo (Flecha). Figura 5.- Pony Shetland (Mini Horse Shetland) con Puntuación 3.- Cresta engrosada y más grande. La grasa se deposita mayoritariamente en el medio del cuello dando una apariencia del montículo (Flecha). (Flecha). Figura 6.- Burro Enano con Puntuación 4.- Cresta muy grande y engrosada que no cabe en una mano o se mueve fácilmente de un lado a otro. La cresta puede tener arrugas o pliegues perpendiculares a la línea superior. Figura 7.- Equino Miniatura (Mini Horse) con Puntuación 4.- Cresta muy grande y engrosada que no cabe en una mano o se mueve fácilmente de un lado a otro. La cresta puede tener arrugas o pliegues perpendiculares a la línea superior. Figura 8.-Burro Enano (Vista dorsal) con Puntuación 4.- Cresta muy grande y engrosada que no cabe en una mano o se mueve fácilmente de un lado a otro. La cresta puede tener arrugas o pliegues perpendiculares a la línea superior.

**Tabla N° 2.-** Presentación de la puntuación, grado y porcentaje de cuello obeso (Cresta del Cuello, CrestyNeck), en caballos miniatura.

| Puntuación | Miniature Horse | Poni Shetland Miniature | Falabella | Burro Miniatura | Burro Enanos |
|------------|-----------------|-------------------------|-----------|-----------------|--------------|
| 1          | 17 (68%)        | 7 (28%)                 | 18 (72%)  | 7 (28%)         | 6 (24%)      |
| 2          | 5 (20%)         | 12 (48%)                | 4 (16%)   | 5 (20%)         | 14 (56%)     |
| 3          | 3 (12%)         | 6 (24%)                 | 2 (8%)    | 9 (36%)         | 4 (16%)      |
| 4          | 0               | 0                       | 1 (4%)    | 4 (16%)         | 1 (4%)       |
| Total      | 25              | 25                      | 25        | 25              | 25           |

**Perímetro Cervical:** por raza se presentó de la siguiente manera: Minihorse: DS: 4.194, Media: 43.4, Varianza: 17.24, Peso corporal promedio: 39Kg, Minishetland: DS: 13.33, Media: 55.1, Varianza: 174.21, Peso corporal promedio: 65Kg, Falabella: DS: 8.52, Media: 54.48, Varianza: 71.24, Peso corporal promedio: 29Kg, Burro Miniatura: DS: 8.79, Media: 47, Varianza: 75.72, Peso corporal promedio: 68Kg, Burro enano: DS: 25.69, Media: 55.68, Varianza: 25.17, Peso corporal promedio: 95Kg.

**Análisis Estadístico:** el Análisis de Varianza (ANOVA), se presenta a continuación:

| SS              | df                | MS         | F              | p            |              |
|-----------------|-------------------|------------|----------------|--------------|--------------|
| <b>Between:</b> | <b>3,112.392</b>  | <b>4</b>   | <b>778.098</b> | <b>3.871</b> | <b>0.005</b> |
| <b>Within:</b>  | <b>24,122.619</b> | <b>120</b> | <b>201.022</b> |              |              |
| <b>Total:</b>   | <b>27,235.011</b> | <b>124</b> |                |              |              |

El rango intercuartil (IQ range) para el grado de obesidad fue de Primer Cuartil 1, Mediano 2, Tercer Cuartil 2, Rango Intercuartílico 1 (IQ Range). El rango intercuartil (IQ range) para el perímetro cervical fue de Primer Cuartil 43, Mediano 49, Tercer Cuartil 60, Rango Intercuartílico 17 (IQ Range). El Análisis de Regresión Logística entre el perímetro cervical y la condición corporal mostro los siguientes resultados: Pendiente (b): 2.92319, Intersección (a): 50.79795 y la ecuación de regresión donde el perímetro cervical y la condición corporal son de  $50.798 + 2.923x$ .

## DISCUSION

Los resultados obtenidos sugieren una condición de obesidad en todos los équidos miniatura, lo cual coincide con reportes en la literatura donde sugieren que los caballos miniatura son propensos a la obesidad (Sonder, 2012), sin embargo existe variaciones en el grado de obesidad por razas y especies miniaturas. La obesidad es uno de los obstáculos más grandes de esta raza, el ejercicio regular y la alimentación con restricción relativa al tamaño son necesarios para mantener la salud (Sonder, 2012). La hiperlipemia es otra importante predisposición racial que se observa en los caballos miniatura bajo condiciones de déficit o crisis de energía, movilizan rápidamente grasas presentando hiperlipemia en 24 horas (Moore, et al., 1994; Mogg and Palmer, 1995; Sonder, 2012). El estándar del cuello para la raza miniaturas establece que debe ser flexible, muy largo, en proporción al cuerpo y el tipo de mezcla suave en la cruz (Asociación Americana de Caballos Miniatura), mientras que para la Sociedad Anglo Europea de Caballos Miniatura y Asociación Británica de Caballos Miniatura el cuello debe ser Engatillado, con crin larga y abundante, especialmente en los sementales. Fuerte, corto, musculoso y ancho en la base, proporcionado con el tamaño del caballo. Comúnmente, las personas no denotan el sobrepeso de su caballo, y no entienden que un problema de salud grave, es frecuente observar en la práctica veterinaria en caballos grandes,



ponis y miniatura una cresta sobre el cuello (CrestyNeck), que incluso tiene la tendencia a deformarse (deformación del borde dorsal del cuello) y grasa que abarca más de los cuartos traseros lo cual necesitan disminuir la ingesta de alimentos y actividad física diaria. La deformación del borde dorsal del cuello fue observada con mayor prevalencia en burros miniaturas y enanos ya que estos presentaron mayor condición de obesidad, con respecto a los otros équidos miniatura. La puntuación 5 de obesidad severa no fue observada en ninguno de los casos, así como no fue observada la puntuación 0. Se observaron diferencias por razas y especies en cuanto a la puntuación del cuello y obesidad. En Miniature horses se observó un 68% de puntuación 1, 20% puntuación 2 y 12% puntuación 3. En Poni de Shetland miniature la puntuación predominante fue de 2 con 48%, seguido de la puntuación 1 28% y puntuación 3 presento 24%. La raza Falabella presento una puntuación 1 de 72%, puntuación 2 de 16%, 8% puntuación 3 y 4% puntuación 4. Mientras que los burros miniatura predomino la puntuación 3 con 36%, seguido de la puntuación 1 28%, puntuación 2 con 20% y puntuación 4 con 16%. Los burros enanos presentaron una puntuación 2 predominante de 56%, puntuación 1 de 24%, puntuación 3 de 16% y 4% puntuación 4. En relación al sexo, no se observaron diferencias significativa se evidencio obesidad en machos y hembras, así como la deformación del borde dorsal del cuello. Conociendo que la deformación del borde dorsal del cuello ha sido descrita en caballos de Pura Raza Española (Ruiz López, *et al.*, 2010), en Lusitanos, en burros Andaluces y de tiro (Morales, *et al.*, 2014), los equinos miniatura también pueden presentar esta deformación, la cual parece estar relacionada con la condición corporal específicamente la obesidad por sus características morfológicas propias de estas razas en conjunto con la escasa actividad atlética. Las cuales se pueden considerar como dos factores importantes de riesgo para la condición del cuello obeso (CrestyNeck) y la consecuente deformación del borde dorsal del cuello. Estudios recientes sugieren que la adiposidad regional del cuello puede estar asociada con estados metabólicos alterados, incluyendo la resistencia a la insulina y un mayor riesgo de padecer laminitis (Johnson, 2002, Treiber, *et al.*, 2006), así como se ha descrito que la grasa en la región dorsal del cuello, podría tener una tendencia a un fenotipo inflamatorio mayor que en otras regiones (Burns, *et al.*, 2010). Aun es necesario ampliar estos estudios a la condición genética en estas razas para dilucidar si existe algún tipo de relación. Otras patologías han sido asociadas a la raza como la predisposición a problemas dentales con alteración de la masticación y de manera consecuente el desarrollo de cólicos, así como tendencia a la formación de tricofitobezoarios y enterolitos. En cuanto a la reproducción son comunes los partos distócicos, anomalías congénitas y abortos y eclampsia (Sonder, 2012).

## CONCLUSION

En conclusión describimos la deformación del borde dorsal del cuello en equinos miniatura, con mayor prevalencia en burros miniatura y enanos, que en las otras razas miniatura estudiadas, la cual está asociada posiblemente a la condición corporal específicamente a la obesidad y a la disminuida actividad atlética que desarrollan estos équidos. La deformación del borde dorsal del cuello se evidencio de manera severa como la observada en caballos de Pura Raza Española, ni en burros de raza Andaluza. Son necesarios estudios multidisciplinarios considerando etiopatogenia, prevalencia, genética y otros factores de riesgo asociados, así como su impacto económico en la industria equina a nivel mundial.

## BIBLIOGRAFIA

American Miniature Horse. *International Museum of the Horse*. Disponible en:

<http://www.imh.org/> Accessed April 28, 2014.

American horse miniature association. Disponible en : <http://www.amha.org/> Accessed April 30, 2014.

**Burns TA, Geor RJ, Mudge** (2010). Proinflammatory cytokine and chemokine gene expression profiles in subcutaneous and visceral adipose tissue depots of insulin-resistant and insulin sensitive light breed horses. *J Vet Intern Med*;24(4):932-939.

**Carter RA, Geor RJ, Staniar WB, et al.** (2009). Apparent adiposity assesed by Standardised scoring systems and morphometric measurements in horses and ponies. *Vet J*: 179 (2):204-210).

Complete guide to Mini horse. Disponible en: <http://www.minihorse.com/> Accessed April 30, 2014.

**Dutson J.** (2005). *Storey's Illustrated Guide to 96 Horse Breeds of North America*. Storey Publishing. pp. 168–170. ISBN 1580176135.

- Frank N, Elliot SB, Brant LE and Keisler DH.** (2006). Physical characteristics, blood hormone concentration, and plasma lipid concentrations in obese horses with insulin resistance. *J Am Vet Med Assoc*: 228 (9): 1983-1390.
- Graves E.** (2010). Endocrine Diseases. Aug 22nd, 07. AAEP.
- Hendricks B.** (2007). *International Encyclopedia of Horse Breeds*. University of Oklahoma Press. pp. 183–184. ISBN 9780806138848.
- Johnson PJ.** (2002). The equine metabolic syndrome peripheral Cushing's syndrome. *Vet Clin North Am Equine Pract*:18(2):271-293.
- Mogg T. and Palmer J.** (1995). Hyperlipidemia, hyperlipemia, and hepatic lipidosis in American Miniature Horses: 23 cases (1990-1994). *Journal of the American Veterinary Medical Association*: 207:604-607.
- Morales A, Méndez A, Pérez J, Lamprea A, García A, Díaz M.**(2014). Estudio clínico patológico de la deformación del borde dorsal del cuello en burros (*Equus asinus*) de raza Andaluza. *Revista Complutense de Ciencias Veterinarias*: 8(1):1-9
- Moore B, Abood S, Hinchcliff K.**(1994). Hyperlipemia in 9 Miniature Horses and Miniature Donkeys. *Journal of Veterinary Internal Medicine*: 8:376-381.
- Nutrition: Feeding the Miniature Horse. Kentucky Equine Research, Inc. N°08, 2007.
- Rose R.J., Hodgson D.** (1995). Manual of equine practice. Wb Sanders. Company, Harcourt Brace Jovanovich. Inc. Philadelphia, Pennsylvania, U.S.A. 130-132.
- Ruiz López I, Armengou, L, Chamizo, V, Valdés, M, López Rivero, J.** (2010). Deformación del borde dorsal del cuello en caballos de pura raza española: incidencia y aspectos clínicos. *Equinus: publicación de información y práctica veterinaria equina*: X (26):24-34.
- Sonder C.** The Miniature Horse: More Than Just a Smaller Horse! A publication of the Center for Equine Health • School of Veterinary Medicine • University of California, Davis. December, 2012.
- The miniature horses. Disponible en: <http://www.aemhs.com/home.html> Accessed April 30, 2014.

The history of the American miniature horse. Disponible en:

**<http://www.theminiaturehorse.com/historyminiatures.htm>** Accessed April 30, 2014.

The National Miniature Donkey Association. Disponible en: **<http://www.nmdaasset.com/>**  
Accessed April 38, 2014.

**Treiber K, Kronfeld D, Hess T.** (2006). Evaluation of genetic and metabolic predispositions and nutritional risk factors for pasture-associated laminitis in horses. *J Am Vet Med Assoc*: 228(16):1538-1545.