



**ENFERMEDAD INFLAMATORIA CRÓNICA INTESTINAL CON
HIPOPROTEINEMIA Y ASCITIS EN EL PERRO: 14 CASOS CLÍNICOS
INFLAMMATORY BOWEL DISEASE CAUSING HYPOPROTEINEMIA AND
ASCITIS IN THE DOG: 14 CASES**

Rodríguez-Franco, F. *; García-Sancho, M.; Carrasco, V.; Villaescusa, A.; Sainz, A.

Departamento de Medicina y Cirugía Animal. Facultad de Veterinaria.

Universidad Complutense de Madrid.

*Correspondencia del autor: ferdiges@vet.ucm.es

RESUMEN

Las causas principales de enteropatía con pérdida de proteínas en perros son la linfangiectasia intestinal, la enfermedad inflamatoria crónica intestinal (EII) y el linfosarcoma intestinal. El objetivo fundamental de este trabajo es la caracterización clínica de la enfermedad inflamatoria crónica intestinal con hipoproteinemia y ascitis en el perro. Para ello se ha realizado un estudio retrospectivo en el que se han revisado las historias clínicas de 14 perros. Los resultados de nuestro estudio demuestran que esta enfermedad es característica de perros adultos con edades medias en torno a los 5 años, y aparece con mayor frecuencia en las razas Yorkshire Terrier y Rottweiler. Los signos clínicos más frecuentes fueron: diarrea crónica de intestino delgado (100%), pérdida de peso (64%), vómitos (29%) y disminución del apetito (21%). Todos los pacientes del estudio presentaron unas proteínas séricas por debajo de 3,5 g/dl (valor medio de $2,83 \pm 0,44$ g/dl), con una albúmina inferior a 1,7 g/dl (valor medio de $1,45 \pm 0,17$ g/dl), con cociente albúmina/globulina en torno a 1.

PALABRAS CLAVE: enfermedad inflamatoria intestinal, hipoproteinemia, ascitis, perro

SUMMARY

The main causes of protein losing enteropathy in dogs are intestinal lymphangiectasia, inflammatory bowel disease (IBD) and intestinal lymphoma. The aim of this research is to

clinically characterize inflammatory bowel disease causing hypoproteinemia and ascitis in the dog. For this purpose clinical histories of 14 dogs were revised retrospectively. The results of the current study show that this disease is most common in adult dogs with mean ages around 5 years, and more frequently diagnosed in Yorkshire Terrier and Rottweiler breeds. Clinical signs included mainly chronic diarrhea with small intestine characteristics (100%), weight loss (64%), vomiting (39%) and decreased appetite (21%). All 14 cases presented total serum protein under 3,5g/dl (mean value $2,83\pm 0,44$ g/dl), albumin under 1,7 g/dl (mean value $1,45\pm 0,17$ g/dl), and albumin/globulin fraction around 1.

KEYWORDS: Inflammatory bowel disease, hypoproteinemia, ascitic, dog.

INTRODUCCIÓN

Cualquier enfermedad gastrointestinal grave puede ser causa de una enteropatía con pérdida de proteínas. Las causas principales de enteropatía con pérdida de proteínas en perros son la linfangiectasia intestinal, la enfermedad inflamatoria cónica intestinal (EII) y el linfosarcoma intestinal (Peterson, P.B. and Willard, M.D., 2003; Werner, LL. et al., 2004; Hall, E.J. and German, A.J., 2005). Otras enfermedades gastrointestinales que pueden cursar con pérdida de proteínas son la erosión y ulceración del tracto digestivo, y las parasitosis gastrointestinales (Williams, D.A., 1996; Peterson, P.B. and Willard, M.D., 2003).

La enfermedad inflamatoria cónica intestinal (EII) del perro es un conjunto de patologías crónicas cuya causa etiológica se desconoce (enfermedades idiopáticas); el infiltrado de células inflamatorias en la lámina propia de la mucosa intestinal, sugiere una respuesta inmunológica ante una variedad de antígenos, incluidos bacterias, dieta, o aquellos contenidos dentro de la propia mucosa intestinal (Hall, E.J. and German, A.J., 2005; Guilford, W.G., 1996). Este infiltrado inflamatorio origina la lesión de la mucosa, dando lugar a una absorción adicional de antígenos y factores flogísticos y a reacciones autoinmunes que acaban por cronificar el proceso. Como consecuencia del proceso inflamatorio crónico de la mucosa intestinal se van a producir diferentes alteraciones en la absorción, alteraciones en la permeabilidad intestinal, alteraciones en la flora propia intestinal y alteraciones en el peristaltismo, que conducen al desarrollo de la sintomatología (Hall, E.J. and German, A.J., 2005; Guilford, W.G., 1996).

En algunas ocasiones estas enfermedades inflamatorias (EII) pueden dar lugar a situaciones de hipoproteinemia con cociente albúmina/globulina entorno a 1. La hipoproteinemia es como consecuencia de la pérdida de proteínas hacia la luz del tubo digestivo, principalmente debido a las alteraciones de la permeabilidad en la mucosa intestinal, denominándose entonces como enteropatías perdedoras de proteínas. En situaciones de hipoproteinemias muy marcadas, y concretamente cuando los valores séricos de albúmina son inferiores a 2 g/dl, puede aparecer ascitis, situación indicativa de la gravedad de la enfermedad (Finco, D.R. et al., 1973; Peterson, P.B. and Willard, M.D., 2003; Ohno, K. et al., 2006; Allenspach, K. et al., 2007; Dijkstra, M. et al., 2010; Lecoindre, P. et al., 2010).

Además, estas enfermedades inflamatorias cónicas intestinales (EII) suelen cursar con signos digestivos tales como diarrea crónica de intestino delgado (como consecuencia del fallo en la absorción intestinal se produce un aumento de la presión osmótica en la luz del intestino, que conduce a una diarrea crónica), vómitos crónicos (que frecuentemente aparecen con el estómago vacío y suelen ser de color blanco-amarillento, e incluso biliosos), pérdida de peso (es como consecuencia del proceso inflamatorio de la mucosa intestinal que desencadena un síndrome de malabsorción intestinal) y episodios de dolor abdominal crónico (Tams T.R., 2003; Craven, M. et al., 2004; Allenspach, K. et al., 2007; García-Sancho, M. et al., 2007).

Para el diagnóstico de este conjunto de enfermedades es necesaria la realización de un protocolo diagnóstico de exclusión. La endoscopia digestiva (gastroduodenoscopia) y biopsia son el punto final en el protocolo diagnóstico (Washabau, R. et al., 2010). Habitualmente la gastroduodenoscopia revela la existencia de un proceso inflamatorio crónico en intestino delgado, con mucosa irregular, engrosada y congestiva; en algunas ocasiones pueden aparecer úlceras, erosiones e incluso un punteado de color blanco (imagen macroscópica compatible con dilatación de vasos linfáticos). El estudio anatomopatológico de las biopsias es fundamental a la hora del diagnóstico. En función de la celularidad encontrada en la lámina propia de la mucosa y de las características histopatológicas, nos permite diferenciar entre los diferentes tipos de enteritis crónicas, y también nos da una información muy importante en cuanto a alteraciones vasculares (edema intercelular y linfangiectasia) que debemos tener en cuenta para el pronóstico de la enfermedad (Day, M.J. et al., 2008).

El objetivo fundamental de este trabajo, de carácter retrospectivo, es la caracterización clínica de la enfermedad inflamatoria crónica intestinal con hipoproteinemia y ascitis en el perro.

MATERIALES Y MÉTODOS

Se ha realizado un estudio retrospectivo (entre Enero de 2001 y Enero de 2010) en el que se han revisado las historias clínicas de 14 perros a los que se les ha diagnosticado una enfermedad inflamatoria crónica intestinal con hipoproteinemia y ascitis. Todos ellos fueron atendidos por el servicio de Gastroenterología y Endoscopia del Hospital Clínico Veterinario Complutense (HCVC) de Madrid.

En todos los casos, el diagnóstico de la enfermedad se llevó a cabo mediante un completo diagnóstico de exclusión basado en la realización de: anamnesis, exploración física, análisis de sangre (perfil hematológico y bioquímico), análisis coprológico de las heces de 3 días consecutivos y pruebas de quimotripsina fecal y TLI. Una vez obtenidos resultados normales en todas las pruebas anteriores, se procedió a la realización de una endoscopia digestiva superior con toma de biopsias.

Previo a la endoscopia digestiva superior los animales pasaron por 24 horas de ayuno de sólidos y 12 horas de ayuno de líquidos. A todos se les realizó una anestesia general con intubación endotraqueal. Para las exploraciones endoscópicas de estos animales se utilizaron videoendoscopios de diferentes longitudes y diámetros en función del tamaño del animal. En todos los perros se tomaron biopsias endoscópicas mediante pinzas de biopsia tipo cazoleta para su posterior estudio histopatológico.

En estos pacientes se ha valorado la sintomatología digestiva, valores de proteínas en sangre, parámetros endoscópicos y parámetros histopatológicos (tal y como indican las directrices del Colegio Americano de Medicina Interna Veterinaria para la evaluación de la inflamación gastrointestinal en animales de compañía) (Day, M.J. et al., 2008; Washabau, R. et al., 2010).

RESULTADOS

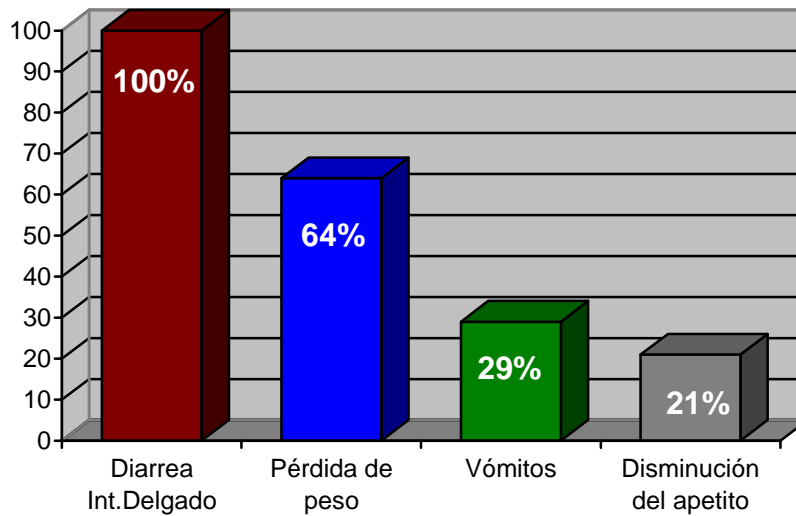
La edad media de los animales del estudio fue de $4,9 \pm 1,5$. El 50% eran de raza Yorkshire Terrier, y el 35% eran de raza Rottweiler. En cuanto al sexo, 10 de ellos eran machos y 4 hembras (Tabla 1).

Tabla 1. Casos clínicos incluidos en el estudio.

Caso Clínico Nº	Raza	Edad	Sexo	Peso (kg)
1	Rottweiler	6	H	31,5
2	Rottweiler	4	M	32,5
3	Yorkshire	6	M	3,5
4	Yorkshire	5	H	3,4
5	Yorkshire	4	M	2,9
6	Rottweiler	4	M	42,9
7	Yorkshire	7	M	4,8
8	Rottweiler	3	M	36,5
9	Golden retriever	3	M	22,6
10	Yorkshire	7	H	2,9
11	Yorkshire	4	M	3,1
12	Yorkshire	6	M	3,5
13	Spaniel breton	3	H	19,5
14	Rottweiler	7	M	35,6

Además de la presencia de ascitis, los perros objeto de estudio mostraron los siguientes signos clínicos (Figura 1): diarrea crónica de intestino delgado (100%), pérdida de peso (64%), vómitos (29%) y disminución del apetito (21%).

Figura 1: Signos clínicos de los perros del estudio



Todos los pacientes del estudio presentaron unas proteínas séricas por debajo de 3,5 g/dl (valor medio de $2,83 \pm 0,44$ g/dl), con una albúmina inferior a 1,7 g/dl (valor medio de $1,45 \pm 0,17$ g/dl), con cociente albúmina/globulina en torno a 1 (Tabla 2).

Tabla 2: Valores de proteínas séricas y albúmina sérica de los perros del estudio.

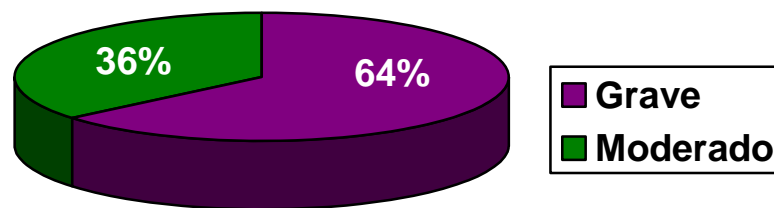
Caso Clínico N°	Proteínas (g/dl)	Albúmina (g/dl)
1	2,2	1,2
2	3	1,6
3	3	1,5
4	3,1	1,6
5	3,2	1,6
6	2	1,1
7	2,8	1,4
8	3,2	1,6
9	2,6	1,4
10	2,4	1,2
11	2,4	1,5
12	3,4	1,6
13	3,4	1,6
14	3,0	1,4

Todos los pacientes del estudio mostraron en la exploración endoscópica lesiones macroscópicas en duodeno compatibles con proceso inflamatorio crónico (mucosa engrosada,

irregular y congestiva). Los hallazgos macroscópicos fueron considerados de grado moderado en 2 perros y grave en los 12 restantes. El 50% de los casos presentaron un intenso punteado de color blanco (dilataciones linfáticas) en la mucosa intestinal, mientras que en el 50% restante, las dilataciones linfáticas fueron de carácter moderado o leve.

El estudio histopatológico mostró en todos los casos un infiltrado inflamatorio de tipo linfoplasmocitario, con lesiones graves en 9 pacientes (64% de los casos), y de carácter moderado en 5 pacientes, no habiéndose descrito lesiones leves en ningún paciente del estudio (Figura 2).

Figura 2: Gravedad histopatológica de los perros incluidos en el estudio.



DISCUSIÓN

Nuestros resultados muestran una población de perros objeto de estudio con representación de ambos sexos, así como de múltiples edades. Llama la atención el hecho de que el 72% de los perros fueran machos, sin que sea evidente hasta el momento una clara predisposición sexual en esta enfermedad. La edad media de presentación se corresponde con la esperada para la enfermedad inflamatoria intestinal, de acuerdo con estudios previos (Ohno, K. et al., 2006; Peterson, P.B. and Willard, M.D., 2003). Sin embargo, respecto a las razas, es de destacar la gran representación de Yorkshire Terriers y Rottweilers. Estudios previos coinciden en describir estas razas entre las más frecuentes en casos con enteropatía perdedora de proteínas (Lecoindre, P. et al., 2010; Peterson, P.B. and Willard, M.D., 2003).

La diarrea crónica de intestino delgado se describe como uno de los signos clínicos más frecuentes en la enfermedad inflamatoria intestinal y, de forma más general, en la enteropatía

perdedora de proteínas (Guilford, W.G., 1996; Tams T.R., 2003; Lecoindre, P. et al., 2010). Sin embargo, algunos autores consideran que este hallazgo no es constante pudiendo presentar los pacientes heces normales en ausencia de otros signos clínicos (Peterson, P.B. and Willard, M.D., 2003). En nuestro caso, todos los perros presentaban una diarrea crónica, característica de intestino delgado. La pérdida de peso y los vómitos descritos entre nuestros pacientes, también son signos clínicos habituales en la enfermedad inflamatoria crónica intestinal (Hall, E.J. and German, A.J., 2005; Williams, D.A., 1996; Dijkstra, M. et al., 2010)

La ascitis es un signo clínico frecuente en la enteropatía perdedora de proteínas. La ascitis es la manifestación clínica más frecuente de una grave hipoalbuminemia (Peterson, P.B. and Willard, M.D., 2003). Se considera que tanto la ascitis como el edema suelen aparecer con concentraciones séricas de albúmina menores de 2 g/dl para algunos autores. Todos los perros objeto de estudio presentaban valores de albúmina por debajo de 1,6 g/dl. La fisiopatología de la hipoproteïnemia que aparece en la enfermedad inflamatoria intestinal parece relacionada con factores tales como apetito reducido, malabsorción secundaria a una reducción de la superficie intestinal, hemorragia o exudación de proteínas hacia la luz y un incremento en la permeabilidad intestinal (Craven, M. et al., 2004; Allenspach, K. et al., 2007). Es importante resaltar en este punto, que la hipoproteïnemia, y más concretamente la hipoalbuminemia en la enfermedad inflamatoria intestinal, son situaciones asociadas a un mal pronóstico (Craven, M. et al., 2004; Allenspach, K. et al., 2007). Así por ejemplo, un estudio muy reciente describe que hasta un 65% de 17 Rottweilers con enteropatía perdedora de proteínas secundaria a una enfermedad inflamatoria intestinal fueron eutanasiados o murieron por su enfermedad intestinal (Dijkstra, M. et al., 2010).

La exploración endoscópica de los perros mostró alteraciones macroscópicas en todos ellos. El grado de estas lesiones se clasificó como grave en el 85% de los casos. En un trabajo previo se relaciona la presencia de lesiones graves en la mucosa del duodeno con un pronóstico negativo, garantizando la necesidad de un tratamiento más agresivo en el curso de la enfermedad (Allenspach, K. et al., 2007). Sin embargo, en nuestra experiencia, así como en la de otros autores no existe una clara relación entre los hallazgos endoscópicos, histopatológicos y los clínicos, por lo que una apariencia endoscópica muy alterada no siempre va unida a un mal pronóstico (Hall, E.J. and German, A.J., 2005; García-Sancho, M. et al., 2007), debiéndose valorar de forma conjunta las alteraciones clínicas, endoscópicas e histopatológicas.

Por otra parte cabe destacar la presencia de un punteado blanquecino en la mucosa duodenal de todos los perros objeto de estudio. Se ha sugerido que estos puntos blancos parecen corresponderse con vasos linfáticos dilatados localizados en el estroma de las vellosidades. Se ha demostrado que los perros con enfermedad inflamatoria intestinal con un punteado blanquecino en su duodeno presentan unas concentraciones de proteínas séricas significativamente inferiores que aquellos con esta misma enfermedad pero sin punteado blanquecino (Peterson, P.B. and Willard, M.D., 2003; García-Sancho, M. et al., 2011).

En relación al estudio histopatológico de las biopsias de duodeno, la gran mayoría de los perros mostraron un infiltrado inflamatorio de tipo linfoplasmocitario a nivel de la lámina propia. Este hallazgo no es de extrañar, ya que dentro de la enfermedad inflamatoria crónica de intestino delgado, la enteritis linfoplasmocitaria, destaca por ser con gran diferencia la más frecuente en el perro (Tams T.R., 2003; Craven, M. et al., 2004; Williams, D.A., 1996). Por otra parte, en más de la mitad de los perros incluidos, los hallazgos histológicos se clasifican como graves, lo que era de esperar en este grupo de pacientes.

BIBLIOGRAFÍA

Allenspach, K.; Wieland, B.; Gröne, A. (2007): Chronic enteropathies in dogs: evaluation of risk factors for negative outcome. *J. Vet. Intern. Med.*: 21(4):700-708.

Craven, M.; Simpson, J.W.; Ridyard, A.E.; Chandler, M.L. (2004): Canine inflammatory bowel disease: retrospective analysis of diagnosis and outcome in 80 cases (1995-2002). *J. Small Anim. Pract.*, 45: 336-342.

Day, M.J.; Bilzer, T.; Mansell, J.; Wilcock, B.; Hall, E.J.; Jergens, A.; Minami, T.; Willard, M.; Washabau, R. (2008): Histopathological standards for the diagnosis of gastrointestinal inflammation in endoscopic biopsy samples from dog and cat: A report from the World Small Animal Veterinary Association Gastrointestinal Standardization Group. *J. Comp. Path.*, 138: S1-S43.

Dijkstra, M.; Kraus, J.S.; Bosje J.T.; Den Hertog, E. (2010): Protein-losing enteropathy in Rottweilers. *Tijdschr Diergeneeskd* 135: 406-412.

Finco, D.R.; Duncan, J.R.; Schall W.D. (1973): Chronic enteric disease and hypoproteinemia in 9 dogs. *J. A. V. M. A.*, 163: 262-271.

García-Sancho M.; Rodríguez-Franco F, Sainz A, Mancho C, Rodríguez A (2007): Evaluation of clinical, macroscopic and histopathological response to treatment in nonhypoproteinemic dogs with lymphocytic-plasmacytic enteritis. *J. Vet. Intern. Med.*, 21:11-17.

García-Sancho M.; Sainz, A.; Villaescusa, A.; Rodríguez, A.; Rodríguez-Franco, F. (2011): White spots on the mucosal surface of the duodenum in dogs with lymphocytic plasmacytic enteritis. *J. Vet. Sci.*, 12 (2): 165-169.

Guilford, W.G. (1996): Idiopathic inflammatory bowel diseases. En: Strombeck DR, (ed.). *Strombeck's Small Animal Gastroenterology*, WB Saunders Co, Philadelphia: 1332-1378.

Hall, E.J.; German, A.J. (2005): Diseases of the small intestine. En: Ettinger SJ and Feldman EC, (eds.). *Textbook of veterinary internal medicine. Diseases of the dog and the cat*, Elsevier Saunders, St. Louis: 1332-1378.

Lecoindre, P.; Chevallier, M.; Guerret, S. (2010): Protein-losing enteropathy of non neoplastic origin in the dog: A retrospective study of 34 cases. *Scweiz Arch Tierheilkd* 152: 141-146.

Ohno, K.; Konishi, S.; Kobayashi, S.; Nakashima, K.; Setoguchi, A.; Fujino, Y.; Nakayama, H.; Tsujimoto, H. (2006): Prognostic Factors Associated with Survival in Dogs with Lymphocytic-Plasmacytic Enteritis. *Journal of Veterinary Medicine Sciences* 68: 929-933.

Peterson, P.B.; Willard, M.D. (2003): Protein-losing enteropathies. *Vet. Clin. N. Am. Small Anim. Pract.*, 33: 1061-1082.

Tams T.R. (2003): Chronic diseases of the small intestine. In: Tams TR, (ed.). *Handbook of Small Animal Gastroenterology*, WB Saunders Co, Philadelphia: 211-250.

Washabau, R.; Day, M.J.; Willard, M.; Hall, E.J.; Jergens, A.; Mansell, J.; Minami, T.; Bilzer, T. (2010): Endoscopic, biopsy, and histopathologic guidelines for the evaluation of gastrointestinal inflammation in companion animals. *J. Vet. Intern. Med.*, 24: 10-26.

Werner, LL.; Turnwald, GH.; Willard, MD. (2004): Immunologic and plasma protein disorders. En: Willard, MD. y Tvedten, H. (eds.): *Small Animal Clinical Diagnosis by Laboratory Methods*, St Louis, Saunders: 290-305.

Williams, D.A. (1996): Malabsorption, Small Intestinal Bacterial Overgrowth, and Protein-Losing Enteropathy. En: Strombeck DR, (ed.). *Strombeck's Small Animal Gastroenterology*, WB Saunders Co, Philadelphia: 367-380.