

## VALORACIÓN CLÍNICA DE LOS SOPLOS CARDIACOS

María Villalba Orero

Cardiología Equina

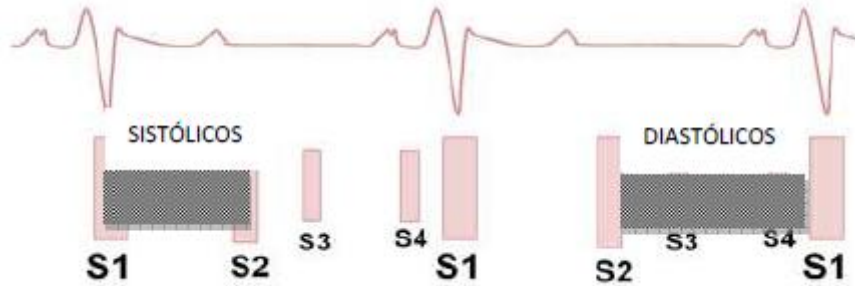Las enfermedades cardiacas en los caballos son relativamente poco frecuentes en relación con las patologías que sufren. Debido a esto, el conocimiento en profundidad de estas alteraciones y su divulgación se encuentra más limitado. Sin embargo, el uso deportivo que se da a esta especie dota al corazón de gran importancia, por lo que reconocer sus alteraciones y las consecuencias que éstas tienen en el caballo es fundamental para el veterinario equino.

Algunos estudios muestran que aproximadamente el 80% de los caballos tienen un soplo. Su hallazgo se puede dar en caballos sin alteraciones valvulares (soplos fisiológicos), en caballos con alteraciones valvulares pero asintomáticos, y en caballos con patologías valvulares y sintomáticos. La identificación y diferenciación de los mismos, así como el conocimiento del significado que este soplo conlleva en el animal es a menudo un reto para el veterinario. Con la auscultación cardiaca se puede hacer el diagnóstico de la patología valvular que existe, y en función del examen clínico se puede determinar si el soplo tiene repercusión clínica. Sin embargo, para establecer el grado de esta repercusión y realizar un pronóstico más preciso se necesitan estudios adicionales, como la ecocardiografía, puesto que no existe correlación fija entre la intensidad y duración del soplo con el tamaño y severidad de la regurgitación. El reto del veterinario por tanto radica en reconocer cuando un soplo es fisiológico, y, una vez detectado el soplo patológico, poder estimar la repercusión clínica que éste tiene en el animal.

El objetivo de este documento es hacer una descripción de los soplos más comunes en los caballos, describir las características que diferencian los soplos fisiológicos de los patológicos y detallar los criterios que permiten determinar si el soplo es indicativo de enfermedad (moderada o severa) para poder establecer el riesgo de desarrollar insuficiencia cardiaca congestiva, arritmias y muerte súbita y poder determinar si el caballo debe parar la actividad física.

### **Los soplos en los caballos:**

En los caballos es posible identificar todos los sonidos cardiacos (S1, S2, S3 y S4) en la auscultación debido al elevado tamaño de este órgano y al elevado volumen de eyección. Los soplos son vibraciones prolongadas audibles que se desarrollan en una parte del ciclo cardiaco normalmente silencioso. Pueden ser manifestaciones de flujo normal (funcionales) o anormal (patológicos) en el corazón y en los vasos sanguíneos de gran calibre. Los ruidos auscultados entre S1 y S2 se corresponden con soplos sistólicos y los que se detectan entre S2 y S1 se denominan soplos diastólicos.



### Soplos funcionales:

La mayoría de los soplos funcionales están causados por vibraciones provocadas por la eyección de la sangre del corazón durante la sístole o durante el inicio de la diástole. En los caballos, éstos son más frecuentes que en el resto de las especies y puede ser debido al gran tamaño del corazón y a los grandes volúmenes de influjo y eflujo que existe. Los soplos funcionales son siempre blandos (grado 1-3/6), localizados, de corta duración, lábiles y crecientes-decrecientes en el tiempo. Nunca son holosistólicos (durante toda la sístole) u holodiastólicos (durante toda la diástole), por lo que los sonidos cardiacos siempre son evidentes. Es importante conocer las características de estos soplos para diferenciarlos de aquellos que implican daños valvulares, y por tanto, enfermedad.

#### Soplos funcionales sistólicos:

Se deben a la eyección de la sangre por la válvula aórtica y/o pulmonar durante este periodo. Por tanto, su auscultación es posible sobre el área de proyección de estas dos válvulas cardiacas. Siempre comienzan después de S1 y siempre terminan antes de S2. El diagnóstico diferencial se debe realizar con las estenosis pulmonar y/o aórtica y con la regurgitación mitral y/o tricuspídea, pues son los soplos que también se pueden detectar durante la sístole.

- Diferenciación con estenosis pulmonar y/o aórtica: son soplos similares a los fisiológicos de eyección sistólica, con el mismo periodo y área de auscultación. Sin embargo, tanto la estenosis aórtica como la pulmonar son muy raras en los caballos por lo que normalmente se excluyen del diagnóstico diferencial.
- Diferenciación con regurgitación mitral y tricuspídea: los soplos funcionales de eyección siempre tienen su punto de máxima intensidad sobre las válvulas aórtica y/o pulmonar, nunca son de elevada intensidad y no duran toda la sístole. Una adecuada auscultación permite diferenciar estos soplos fácilmente.

#### Los soplos funcionales diastólicos:

Se detectan en área de entrada de los ventrículos desde la parte dorsal hacia el vértice (alrededor del ápex cardiaco). Se pueden detectar entre S2 y S3 (llenado de los ventrículos durante se relajación pasiva), o entre S4 y S1 (llenado de los ventrículos durante la contracción auricular). El diagnóstico diferencial incluye el resto de los soplos diastólicos, y pueden ser la estenosis mitral y tricuspídea y regurgitación aórtica y pulmonar.

- Diferenciación con estenosis mitral y tricuspídea: en estas válvulas también las lesiones estenóticas son muy poco frecuentes por lo que se pueden descartar como posible patología valvular causante de soplo.
- Diferenciación con la regurgitación aórtica: se puede diferenciar fácilmente de los soplos diastólicos funcionales porque su punto de máxima intensidad es el 5º espacio intercostal izquierdo, puede ser muy intenso, musical, es decreciendo y puede ocupar toda la diástole.
- Diferenciación con la regurgitación pulmonar: aunque es frecuente encontrar cierto grado de insuficiencia en esta válvula durante el estudio Doppler, normalmente no se asocia con la aparición de un soplo y no suele ser causa primaria de patología valvular.

Puede ser musical, vibratorio o como un chillido y representa el. El soplo presistólico se detecta entre S4 y S1 como un frote y se puede confundir con un soplo sistólico temprano.

#### **Soplos patológicos:**

Los soplos patológicos son los detectados en asociación con enfermedades cardíacas estructurales. Las causas son principalmente, incompetencias de las válvulas, defectos septales, lesiones vasculares o estenosis valvulares. Las lesiones estenóticas en el caballo son muy poco frecuentes, sin embargo, las incompetencias valvulares (adquirida, fundamentalmente) son muy comunes.

La importancia de la lesión valvular depende del volumen de la sangre regurgitada y se relaciona con el área de superficie del orificio de regurgitación, el gradiente de presión que conduce la sangre y el tiempo de regurgitación. El movimiento retrógrado de la sangre se asocia con un flujo turbulento, que en la mayoría de los casos se corresponde con un soplo cardíaco. Aunque los soplos indicativos de lesión severa son de intensidad alta, la intensidad del soplo no se corresponde siempre con la gravedad de la lesión, depende de las estructuras que vibren por las turbulencias. Cuando estas alteraciones son moderadas o severas producen una disminución del gasto cardíaco (limitando la tolerancia al ejercicio), dilatación de las cámaras cardíacas (predisponiendo la aparición de arritmias) y fallo cardíaco congestivo.

#### **Soplos patológicos sistólicos:**

Las patologías cardíacas que pueden causar la aparición de soplos durante la sístole son las estenosis aórtica y pulmonar, las regurgitaciones mitrales y tricuspídeas y el defecto en el septo interventricular. De todas, las que con mayor frecuencia se asocian a enfermedad cardíaca son la regurgitación mitral y el defecto en el septo interventricular.

#### **Soplos patológicos diastólicos:**

Nuevamente, las estenosis en la mitras y tricúspide se puede descartar del diagnóstico diferencial, así como la regurgitación pulmonar. Por tanto, el soplo diastólico que se detecta en los caballos con mayor frecuencia es el producido por la regurgitación aórtica. Además, algunos defectos en el tabique interventricular pueden cursar con soplos diastólicos similares a los producidos por estenosis.

Así pues, se podría afirmar que la insuficiencia mitral, insuficiencia aórtica y defecto en el septo interventricular son las enfermedades cardiacas que se relacionan con mayor frecuencia a los soplos patológicos. Las características de los soplos, los signos clínicos que nos pueden indicar severidad y el pronóstico, en función de los exámenes complementarios se describen a continuación.

### **INSUFICIENCIA MITRAL**

La insuficiencia mitral (IM) es la segunda patología valvular más frecuente en los caballos. La prevalencia es muy variada y se eleva en aquellos caballos que se someten a ejercicios intensos, pudiendo aparecer IM fisiológica (sin consecuencias clínicas ni hemodinámicas) en los animales que son atletas. La alteración de esta válvula normalmente es por degeneración (por cambios del tejido conectivo debido a la edad y al trauma físico de la sangre durante ejercicio intenso), aunque se han descrito casos de lesión mitral por endocarditis, displasia y neoplasia (linfosarcoma). La ruptura de las cuerdas tendinosas que fijan la válvula produce una IM severa y con consecuencias hemodinámicas muy graves. Aunque la evolución es, normalmente, lenta y muchos caballos con leve regurgitación no muestran signos clínicos, es muy importante realizar un estudio a fondo, pues es la patología valvular que más relación tiene con la disminución del rendimiento y el fallo cardiaco congestivo.

El soplo es en banda o creciente-decreciente, holo o pansistólico de intensidad variable (1-1/6) con el punto de máxima intensidad en el 5º espacio intercostal izquierdo. Aunque la intensidad del soplo no siempre se correlaciona con la edad, los soplos mayores de 3/6 tienen más probabilidades de ser clínicamente significativos y deben ser considerados a priori como problemáticos.

#### **Características clínicas que indican severidad:**

- Soplo de grado mayor de 3/6.
- Auscultación de S3.
- Fiebre.
- Disminución del rendimiento.
- Signos clínicos de fallo cardiaco congestivo izquierdo.

#### **Pronóstico:**

La IM fisiológica no afecta la funcionalidad cardiaca. Si la regurgitación es leve y no existen cambios en la válvula (engrosamiento severo o lesiones nodulares) el pronóstico es bueno y la enfermedad progresa de manera lenta sin afectar a la condición física. Cuando la IM es moderada o severa, la sangre regurgitada hace que la aurícula se dilate (predisponiendo a la aparición de fibrilación auricular), y que se desarrolle congestión y edema pulmonar, que en casos severos evoluciona a fallo cardiaco congestivo y muerte súbita. En aquellos animales en los que existan una o más características que indican severidad hay que realizar pruebas complementarias para determinar la gravedad de la enfermedad y establecer un pronóstico más preciso.

	Buen pronóstico	Pronóstico reservado
<b>Ecocardiografía</b>	Prolapso de la válvula. Inexistencia de cambios nodulares . Diámetro de la aurícula izquierda normal Jet regurgitante pequeño	Engrosamiento valvular y aparición de nódulos. Ruptura de las cuerdas tendinosas. Dilatación de la aurícula izquierda. Dilatación del ventrículo izquierdo. Dilatación de la arteria pulmonar. Jet regurgitante grande sin cambios en la aurícula izquierda. Progresión rápida.
<b>Electrocardiografía</b>	Sin cambios	Fibrilación auricular. Complejos prematuros auriculares o ventriculares.

### INSUFICIENCIA AÓRTICA

En los caballos la válvula aórtica es la que se afecta con mayor frecuencia. Las patologías congénitas en esta localización son muy raras, y normalmente las alteraciones se producen por degeneración fibrosa de las valvas, que evoluciona con la edad. Aunque la prevalencia de esta enfermedad no está clara y presenta mucha variabilidad en las diferentes publicaciones, se podría afirmar que aumenta en función de la edad y que es más común en razas de tamaño pequeño. Se estima que la media de aparición de estos soplos es 12 años y cuando se detecta en un animal joven hay que considerar otras causas de enfermedad cardiaca.

El soplo puede ser pan u holodistólico decrescendo, y con punto de máxima intensidad sobre quinto espacio intercostal izquierdo. En ocasiones es musical debido a las vibraciones que el jet regurgitante provoca en el septo interventricular y en la válvula mitral. La intensidad del soplo no debe tomarse como un indicador de severidad, aunque las insuficiencias severas normalmente tienen un soplo intenso.

#### Características clínicas que indican severidad

- Soplo de grado mayor de 4/6.
- Concurrencia con un soplo sistólico.
- Pulso hiperquinético (de gran amplitud, con ascenso y descenso rápido).
- Presión diastólica menor de 60 mmHg.
- Presión sistólica mayor de 140 mmHg

#### Pronóstico:

Normalmente en los caballos de edad avanzada la insuficiencia aórtica progresa de forma lenta y no repercute ni en la vida ni en el rendimiento deportivo. En aquellos

animales con criterios de severidad hay que realizar pruebas complementarias para determinar la gravedad de la enfermedad y el pronóstico.

	Buen pronóstico	Pronóstico reservado
<b>Ecocardiografía</b>	Prolapso de la válvula. Pequeñas lesiones nodulares en la válvula. Ligera dilatación del ventrículo izquierdo. Fracción de acortamiento sin cambios. Baja velocidad del flujo regurgitante. Jet regurgitante < de 2/3 del ventrículo izquierdo.	Engrosamiento valvular marcado. Dilatación ventricular izquierda. Fracción de acortamiento disminuida. Alta velocidad del flujo regurgitante. Jet regurgitante > de 2/3 del ventrículo izquierdo.
<b>Electrocardiografía</b>	Sin cambios	Complejos prematuros ventriculares

### **DEFECTO DEL SEPTO INTERVENTRICULAR**

Es la patología congénita más frecuente en los caballos. Se puede detectar porque cause un grado alto de intolerancia al ejercicio o puede detectarse accidentalmente sin observar signos clínicos en el animal. Normalmente se asocia con dos soplos, que se auscultan por ambos hemitórax. Un soplo pansistólico con punto de máxima intensidad sobre el 4º espacio intercostal derecho (producido por el paso de la sangre a través del defecto) y un soplo holosistólico crescendo-decrescendo con punto de máxima intensidad sobre el área de la válvula pulmonar en el 3º espacio intercostal izquierdo (que se corresponde con cierto grado de estenosis pulmonar producido al aumentar el volumen de sangre del ventrículo derecho y, por tanto, el eyectado a través de la válvula pulmonar durante la sístole). Además, cuando alguna de las valvas aórticas se prolapsa hacia el defecto interventricular, se ausculta un soplo holodiastólico decreciendo con punto de máxima intensidad sobre el área de proyección de esta válvula en el 4º espacio intercostal izquierdo.

### **Características clínicas que indican severidad**

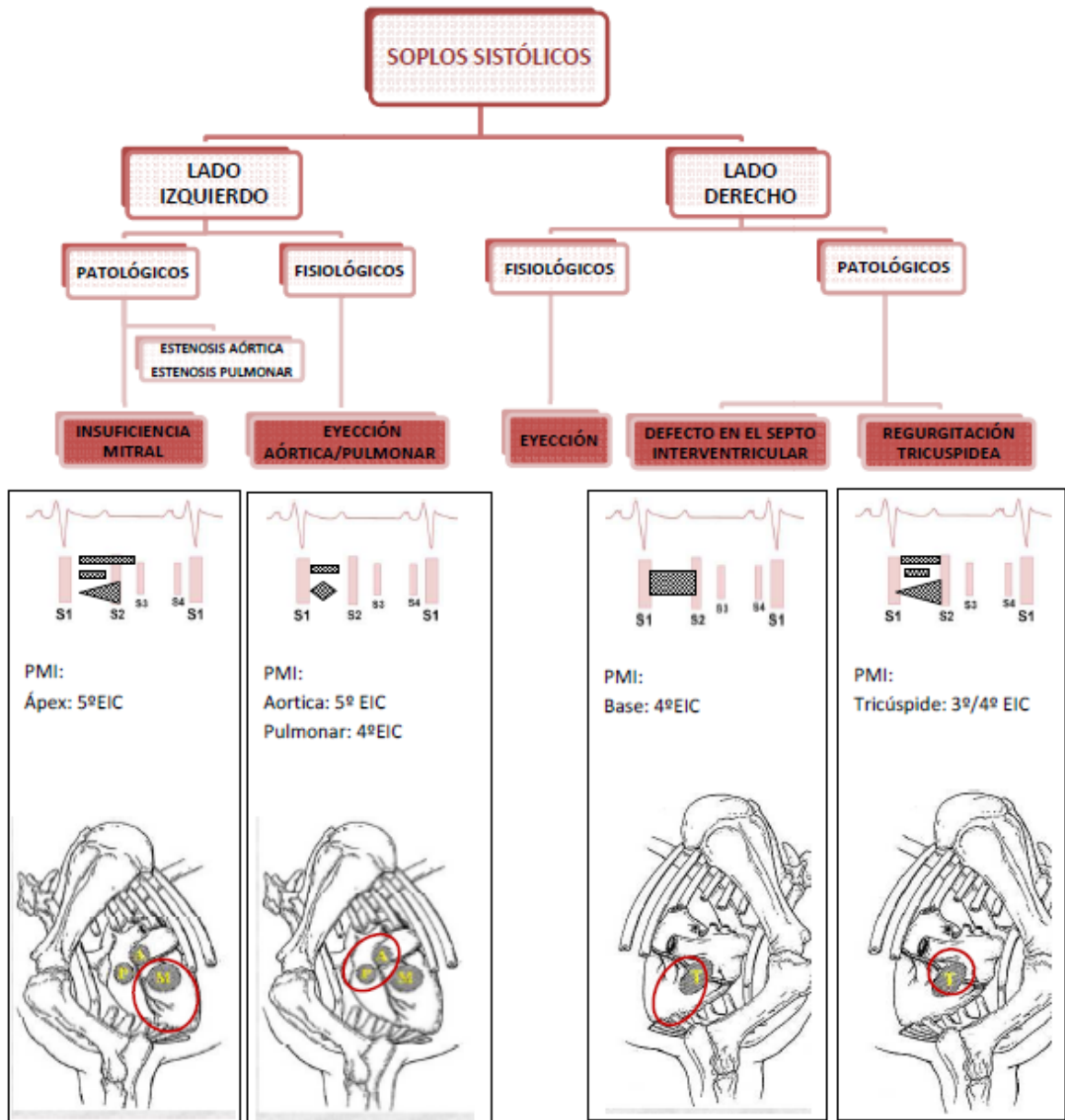
- Soplo intenso en el lado izquierdo sobre el área de proyección de la válvula aórtica.
- Cianosis.
- Intolerancia al ejercicio.
- Signos clínicos de fallo cardiaco congestivo.

El pronóstico depende del tamaño y la localización del defecto, la máxima velocidad del jet regurgitante, grado de sobrecarga ventricular izquierda y coexistencia con regurgitaciones valvulares. Los defectos pequeños y subaórticos son normalmente

asintomáticos y constituyen un hallazgo accidental. Es poco probable que la detección de esta patología en un caballo atleta adulto tenga importancia clínica.

	Buen pronóstico	Pronóstico reservado
<b>Ecocardiografía</b>	Diámetro defecto < de 2.8cm. Localización subaórtica. Baja velocidad del flujo regurgitante.	Diámetro defecto > 2.8cm. Localización muscular. Alta velocidad del flujo regurgitante. Dilatación del ventrículo izquierdo. Coexistencia de regurgitación aórtica severa o mitral.
<b>Electrocardiografía</b>	Sin cambios	Arritmias.

**DIAGNÓSTICO DIFERENCIAL Y CARACTERÍSTICAS DE LOS SOPLOS SISTÓLICOS EN LOS CABALLOS**





**DIAGNÓSTICO DIFERENCIAL Y CARACTERÍSTICAS DE LOS SOPLOS DIASTÓLICOS EN LOS CABALLOS**

