

## CASO CLÍNICO: SÍNDROME OPSOCLONUS-MIOCLONUS ASOCIADO A UN NEUROBLASTOMA ABDOMINAL

### CASE REPORT: OPSOCLONUS-MYOCLONUS SYNDROME ASSOCIATED WITH ABDOMINAL NEUROBLASTOMA

Águeda Sapiña<sup>1,2</sup>, Adela Cañete<sup>2</sup>, Tina Barahona<sup>2,3</sup>, María Plascencia<sup>1</sup>, María Moran<sup>1</sup>, Olivia Prades<sup>1</sup>, Davinia Fernandez<sup>1</sup>, Laura Arjona<sup>1</sup>, Paula Rubio<sup>1</sup>, Jordi Bernabeu<sup>1,2</sup>

<sup>1</sup> Unidad de Daño Cerebral. Hermanas Hospitalarias, Valencia

<sup>2</sup> Oncología pediátrica. Hospital Universitario y Politécnico La Fe, Valencia

<sup>3</sup> Junta Asociada de Valencia de la Asociación Española Contra el Cáncer.

#### Resumen

Opsoclonos-ataxia, también llamada "dancing eye syndrome", es un trastorno neurológico de importancia que a menudo se presenta como una manifestación paraneoplásica de neuroblastoma oculto en la primera infancia. Aunque la supervivencia con tratamiento anti-tumoral y terapia inmunosupresora es elevada, el resultado general indica importantes secuelas en el desarrollo y en la conducta. Presentamos un caso de una niña diagnosticada a los nueve meses de edad, tratada en nuestra Unidad y que fue derivada a un programa de rehabilitación interdisciplinar y neuropsicológica cuando la niña tenía 4 años de edad.

**Palabras clave:** Síndrome opoclonos-mioclonos, ataxia, neuroblastoma, late efectos, neuropsicología pediátrica, síndrome paraneoplásico.

#### Abstract

Opsoclonus-ataxia, also called "dancing eye syndrome," is a serious neurologic condition that is often a paraneoplastic manifestation of occult neuroblastoma in early childhood. Although survival is high with anti-tumoral treatment and immunosuppressive therapy, outcome generally includes significant developmental and behavioral sequelae. We report a case diagnosed at nine month of age, treated in our Unit and referred for a multidisciplinary neuropsychological rehabilitation when she was 4 year old.

**Key Words:** Opsoclonus-myoclonus syndrome, ataxia, neuroblastoma, late effects, Pediatric neuropsychology, paraneoplastic syndrome.

## INTRODUCCIÓN

El Síndrome del Opsoclonos-Mioclonos (SOM) en la infancia es una enfermedad neurológica poco frecuente que se caracteriza por mioclonias de aparición brusca, junto con opoclonos y ataxia<sup>(1)</sup>. Hay una pérdida rápida del control motor y el habla, así como pérdida de los hitos

del desarrollo adquiridos (fenómenos de regresión). Los niños están irritables, con severas alteraciones del sueño en la fase inicial. Generalmente ocurre en los dos primeros años de vida, siendo en algunas fases difíciles de diagnosticar y se asocia con infecciones virales o tumores de la cresta neural. Sólo un 2-3% de pacientes con neuroblastoma tienen SOM paraneo-

#### Correspondencia:

Águeda Sapiña González

Unidad de Daño Cerebral Infantil Hermanas Hospitalarias. Eugenia Viñes, 156 46011 Valencia

E-mail: [asapina@hospitalariasmadrid.org](mailto:asapina@hospitalariasmadrid.org)

plásico y, en general, se asocia a neuroblastomas (NB) de biología "favorable". Con una etiología aún discutida, existe una gran evidencia hoy en día de que se trata de una enfermedad de base inmune, mediada por anticuerpos, aunque no se ha encontrado aún el anticuerpo específico. Las opciones terapéuticas incluyen desde corticoides a dosis altas, ACTH, inmunoglobulinas intravenosas, ciclofosfamida, plasmaféresis e incluso rituximab. En los casos asociados a neuroblastoma, se debe tratar también el NB de acuerdo con la extensión o estadio de la enfermedad y características biológicas. El pronóstico a largo plazo de los niños con SOM asociado a NB ha sido estudiado a lo largo de los años, aunque a partir de estudios que incluyen también pacientes con SOM asociado a otras etiologías. Se habla de una alteración neurológica persistente a largo plazo con ataxia, alteraciones en el habla, problemas de comportamiento y dificultades de aprendizaje de severidad diversa y frecuente. No hay correlación entre la respuesta oncológica y la severidad de los síntomas neurológicos. La recuperación completa se ha visto sólo en un 12-38% de los casos<sup>(2,3)</sup>. Presentamos el caso de una paciente con SOM y neuroblastoma en la que la rehabilitación neuropsicológica multidisciplinar ha sido integrada en la estrategia terapéutica de la paciente de una forma precoz.

## CASO CLÍNICO

Niña de 8 años en la actualidad, diagnosticada de Neuroblastoma con Síndrome de Opsoclonus-mioclonus en el año 2004 a la edad de 9 meses. Como antecedentes destaca la aparición de un nistagmus a las 2 semanas de vida, consultando más tarde en otro Hospital por dicho problema junto con Hipotonía. En el otro centro hacen estudio de imagen que incluye resonancia y ecografía abdominal normales y finalmen-

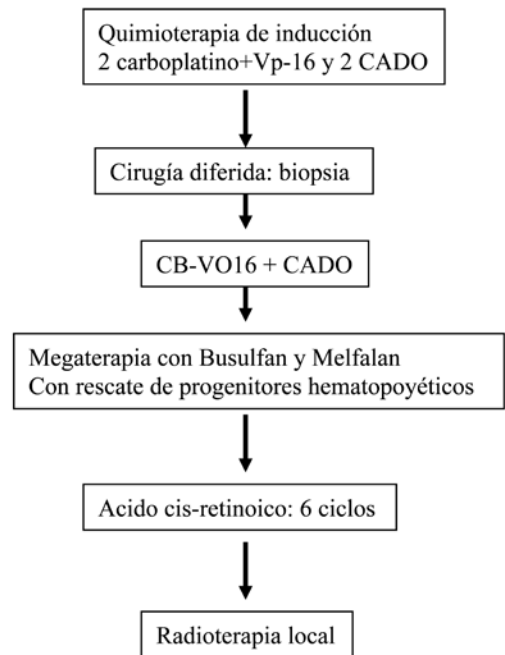
te se remite a Neuropediatría de nuestro hospital donde ingresa para estudio desde el 29/12/2003 hasta el 27/01/2004 en la Sala de Lactantes Pediátricos. Posteriormente se nos consulta por la detección de unas catecolaminas elevadas en estudio metabólico junto con una hepatomegalia, así mismo la paciente persiste hipotónica y con movimientos oculares anormales. Se traslada a la sala de oncología pediátrica el 05/03/2004 y en ese momento destaca a la exploración física una palidez cutánea y mucosa, la palpación de la masa abdominal en hemiabdomen derecho que cruza la línea media y movimientos oculares compatibles con opsoclonos e hipotonía. En las exploraciones complementarias realizadas durante ese ingreso se constata a nivel bioquímico una hiperbilirrubinemia junto con colestasis, aumento de las catecolaminas, LDH normal, aumento de la enolasa y ferritina y líquido cefaloraquídeo normal. El estudio de imagen muestra la existencia de una masa retroperitoneal central de 8 x 7 x 9 cm, con extensión a cavidad torácica, que comprime y dilata la vía biliar extrahepática. La paciente es intervenida por el equipo de Cirugía Oncológica, que realiza una biopsia de la tumoración abdominal, colocación de catéter central tipo Port-a-cath a través de vena yugular interna y estudio de médula ósea. El diagnóstico anatomopatológico de la tumoración es de Neuroblastoma pobremente diferenciado, con amplificación heterogénea no focal del Oncogen N-myc y Delección del cromosoma 1P. El estudio de extensión muestra ausencia de enfermedad a nivel de médula ósea y de hueso (MIBG positiva a nivel de tumor primitivo y negativa a distancia). Se inicia tratamiento según el protocolo europeo para lactantes con Neuroblastoma amplificado (INES 99.4), con quimioterapia de inducción entre marzo y mayo del 2004, con respuesta parcial, seguida de biopsia de resto de 2 x 2 cm que engloba los gran-

des vasos retroperitoneales y dos ciclos de quimioterapia post-operatoria. Tras ellos, se consolida el tratamiento con megaterapia con busulfan-melfalan y rescate de progenitores hematopoyéticos, que cursa con las complicaciones esperables por el procedimiento (toxicidad hematológica grado 4, cistitis hemorrágica y mucositis grado II), seguida de radioterapia local y tratamiento biológico con ácido retinoico, terminando tratamiento oncológico en mayo 2005 (figura 1). Durante los primeros momentos del tratamiento oncológico destaca el cuadro de irritabilidad de la paciente, que va mejorando progresivamente a medida que se avanza en el tratamiento quimioterápico. Al final del mismo, la paciente se encuentra asintomática, ha recuperado gran parte del retraso en el desarrollo psicomotor que presentaba al diagnóstico (balbucea palabra, camina aunque aún tambaleante, no presenta nistagmus ni movimiento oculogiros anormales), exploración física normal, con normalización de marcadores tumorales, persistencia de resto tumoral estable (39x28x35 mm), enfermedad mínima residual negativa, mínima captación tumoral estable, RMN craneoespinal normal.

### VALORACIÓN PSICOLÓGICA INICIAL AL DIAGNÓSTICO

En la evaluación psicológica realizada a la familia, como parte del protocolo de tratamiento integral a niños oncológicos, no se observaron factores de riesgo en los padres que pudieran actuar como predictores de desarrollo de comportamientos y/o actitudes desadaptativos durante el proceso de tratamiento de la enfermedad. Recibieron intervención psicológica preventiva dirigida a la orientación sobre el manejo de las intensas emociones asociadas al diagnóstico de la niña, así como asesoramiento en técnicas cognitivo-conductuales para el afrontamiento al estrés de la situación de enfermedad.

Figura 1. Esquema de la estrategia terapéutica aplicada a la paciente



VP-16: etopósido. CADO: Ciclofosfamida, vincristina y doxorubicina. CB-VP16: carboplatino y etopósido.

El diagnóstico de la enfermedad a edades tempranas, como es el caso de la paciente, se considera un factor de buen ajuste, en cuanto a que la enfermedad causa menos interferencia en las actividades relacionadas con el desarrollo psicosocial, que en la edad escolar. No obstante se observaron en la niña respuestas defensivas como irritabilidad, problemas de sueño y ansiedad de separación de la madre fundamentalmente. Todo ello con carácter reactivo a la situación, y como expresión del temor ante el hospital, y los procedimientos médicos invasivos necesarios para su diagnóstico y tratamiento; la sintomatología fue remitiendo progresivamente.

Los padres recibieron asesoramiento en técnicas de refuerzo diferencial, sobre los problemas comportamentales, consecuencia también de la sobreprotección y la alteración de su proceso educativo, bajo las

circunstancias de la enfermedad. El ajuste de la niña y los padres ante el proceso de enfermedad evolucionaron favorablemente.

Desde entonces, la niña ha continuado con controles periódicos en la consulta externa, que demuestran la ausencia de enfermedad activa y buena evolución pondero-estatural y física e inicio de la escolarización. En el año 2007, a la edad de 4 años, se remite para evaluación y rehabilitación neuropsicológica dados los antecedentes de Síndrome de Opsoclonus-Mioclonus asociado a neuroblastoma<sup>(4)</sup>.

## **VALORACIÓN Y ESTRATEGIA REHABILITADORA**

La paciente inició tratamiento rehabilitador integral en la Unidad De Daño Cerebral Infantil en 2007, en colaboración con los controles clínicos evolutivos en la Unidad de Oncología Pediátrica. Durante este tiempo su evolución ha sido muy positiva, alcanzando un desarrollo motor y cognitivo acorde a su edad cronológica. A continuación detallamos desde cada área la valoración inicial que se realizó a su llegada a la unidad y los resultados obtenidos evolutivamente y que se ven reflejados en la última evaluación.

## **NEUROPSICOLOGÍA**

### **Valoración inicial**

La evaluación neuropsicológica se llevó a cabo a través de una entrevista inicial, observación directa del paciente y aplicación de pruebas tanto cognitivas (generales y específicas)<sup>(5,6)</sup> como psicopatológicas. Ver Tabla 1 y 2.

A su llegada a la Unidad, la paciente presentaba ataxia, hipotonía, movimientos oculares anormales, retraso psicomotor, déficit cognitivos localizados básicamente en el área del lenguaje y atención y problemas conductuales (conducta oposicio-

nista desafiante) que en ocasiones impedían el desarrollo adecuado de la sesión con rabieta, gritos...

En el perfil neuropsicológico inicial se apreciaban dificultades en memoria de trabajo, percepción visual, secuenciación motora y lenguaje.

El perfil psicopatológico realizado con el inventario de comportamiento CBCL<sup>(7,8)</sup> para padres y escuela, se observaban problemas de conducta (oposicionista desafiante y agresiva), de ansiedad y de déficit de atención e hiperactividad clínicamente significativos.

En el *Behavior Rating Inventory of Executive Function (BRIEF)*<sup>(9)</sup> aplicada a ambos entornos (familia y escuela), se describieron dificultades en el control emocional, en la regulación de la impulsividad y en memoria de trabajo.

La prueba de ejecución continua de Conner (CPT-II)<sup>(10)</sup> registró 7 indicadores de déficit de atención, 1 de impulsividad y 2 de vigilancia.

### **Evolución y valoración final**

Evolutivamente con cada exploración neuropsicológica anual (ver figura 2), se ha ido observando mejoría, prácticamente generalizada, en las áreas evaluadas. Actualmente, el perfil neuropsicológico, muestra únicamente déficit ligero en comprensión gramatical, praxias visoconstructivas y atención. Estas dificultades siguen siendo abordadas de manera multidisciplinar.

A nivel psicopatológico (ver figura 3), tanto la familia como el entorno escolar, ha ido describiendo mejoría de los problemas de ansiedad y de conducta observados en los primeros estudios. En la última valoración, únicamente la familia describe problemas significativos de déficit de atención e hiperactividad y de tipo oposicionista desafiante.

En funciones ejecutivas, se observa remisión de las dificultades en inhibición y

Tabla 1. **Pruebas cognitivas utilizadas en la exploración neuropsicológica en función de la edad**

<b>PRUEBAS COGNITIVAS</b>
Escala de inteligencia de Weschsler: WISC-IV <sup>(11)</sup>
K-ABC, Batería de evaluación de Kaufman para niños <sup>(12)</sup>
Batería II de Woodcock-Muñoz: pruebas de habilidades cognitivas / Batería II de Woodcock Muñoz: pruebas de aprovechamiento <sup>(13,14)</sup>
TOMAL, test de memoria y aprendizaje <sup>(15)</sup>
CAVLT-2. Children's Auditory Verbal Learning Test-2 <sup>(16)</sup>
Grooved Pedboard Test <sup>(17)</sup>
Juicio de orientación de líneas de Benton <sup>(18)</sup>
Reconocimiento de caras de Benton <sup>(19)</sup>
Rey, Test de copia de una figura compleja <sup>(20)</sup>
Token Test for Children <sup>(21)</sup>
PPVT-III, Test de vocabulario en imágenes de Peabody <sup>(22)</sup>
Stroop, test de colores y palabras <sup>(23)</sup>
Continuous Performance Test. CPT-II / K-CPT de Conners <sup>(10)</sup>
BRIEF (Behavior Rating Inventory of Executive Function) <sup>(9)</sup>

Tabla 2. **Pruebas psicopatológicas utilizadas en la exploración neuropsicológica**

<b>PRUEBAS PSICOPATOLÓGICAS</b>
Inventario de comportamiento de Achenbach (CBCL, C-TRF, CBCL 6-18, TRF 6-18) <sup>(7,8)</sup>

control emocional. Actualmente, el entorno familiar refiere dificultades en memoria de trabajo, planificación/organización y monitorización. El entorno escolar no refiere dificultades.

Comparando los resultados iniciales obtenidos en la prueba de ejecución continua de Conner (CPT-II)<sup>(10)</sup> con los registrados en el último estudio, observamos mejoría en dos indicadores de déficit de atención (pasando de 7 a 5 indicadores) y ninguna variación en el resto de indicadores.

Estos resultados junto con los obtenidos y descritos anteriormente en las pruebas cognitivas (déficit atención sostenida, divi-

da y selectiva) y psicopatológicas (problemas de déficit de atención y memoria de trabajo) situaría a la paciente como TDAH con predominio inatento.

Actualmente, aunque todavía persisten los problemas de atención, ha mejorado de manera significativa su rendimiento escolar obteniendo buenos resultados en todas las materias.

## FISIOTERAPIA

### Valoración Inicial

En la valoración inicial se apreciaron déficits en el equilibrio estático (sobre todo

Figura 2. **Perfil Neuropsicológico (Jordi Bernabeu)**

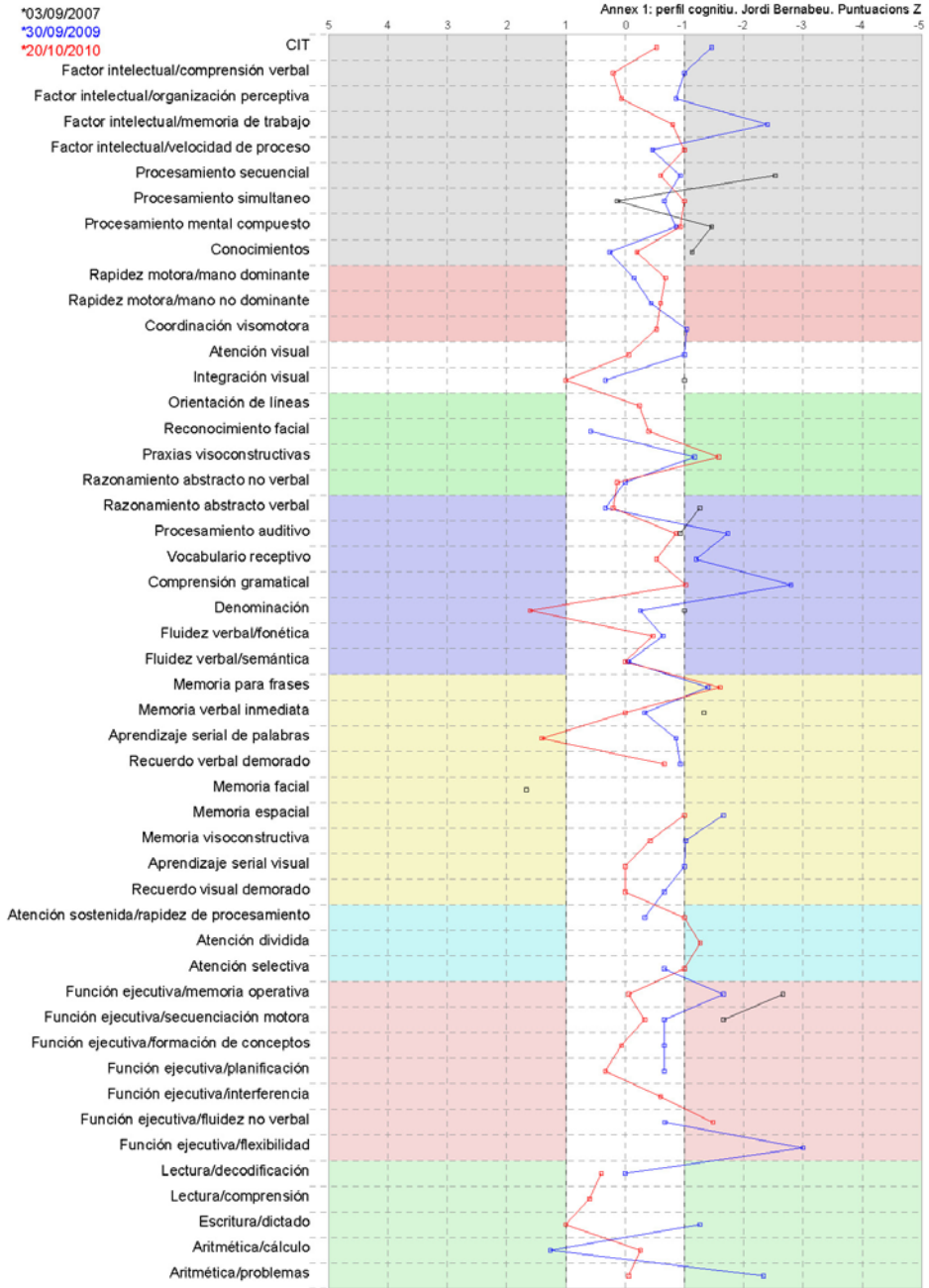
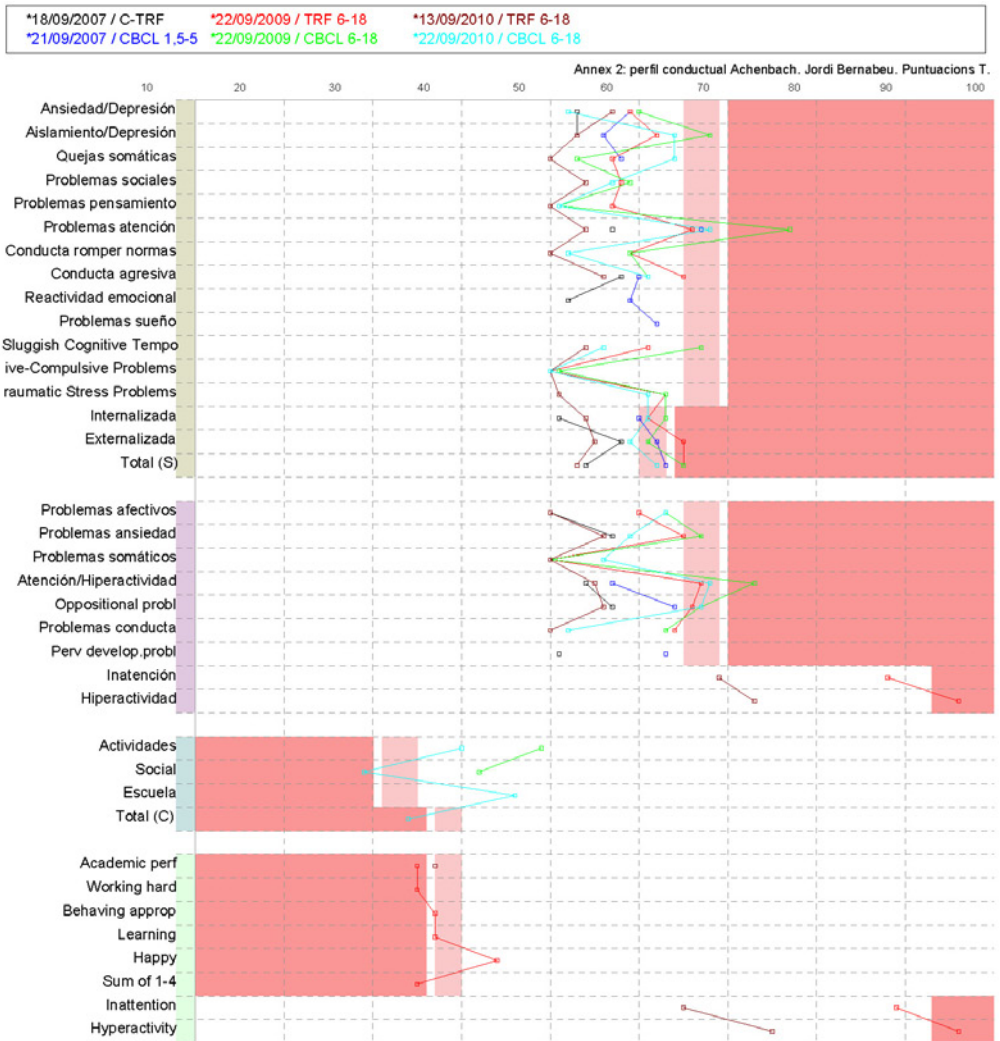


Figura 3. Perfil psicopatológico (Jordi Bernabeu)



apoyo monopodal, existía imposibilidad de mantenerse sobre un pie más de 3 segundos), equilibrio dinámico (caídas frecuentes en la deambulación sobre superficies estrechas), alteraciones en la coordinación de miembros inferiores (imposibilidad de saltar con pies juntos, saltar hacia delante, saltar desde alturas, etc..) y coordinación de miembros superiores (incapacidad para los juegos de pelota, recepción, lanzamiento, bote, etc...).

Así mismo se detectaron alteraciones propioceptivas, sobre todo relacionadas con los estímulos táctiles; tras su valoración se evidenció que tenía dificultades para reconocer que parte del cuerpo es palpada o averiguar y emparejar diferentes objetos con diversas texturas. Del mismo modo rehusaba las experiencias sensitivas en masaje con diferentes texturas.

En la exploración física no se hallaron alteraciones músculo-esqueléticas, ni posicionales significativas que fueran la causa del déficit de equilibrio, tanto estático como dinámico. En general observábamos un déficit de equilibrio y en su deambulación presentaba un ligero componente atáxico.

Todas estas dificultades se veían reflejadas en que no era capaz de realizar actividades motrices y de juego correspondiente a su edad como eran saltar a la comba, ir sobre patines convencionales o ir en bicicleta; hecho que le impedía poder relacionarse con niños de su edad compartiendo este tipo de juegos.

#### *Proceso de Intervención Fisioterapéutica*

Durante el primer año presentó una actitud impulsiva y conductas disruptivas durante las sesiones, lo que dificultó notablemente la intervención; no obstante logró con el tiempo una conducta más adecuada que ha permitido obtener una evolución motora muy satisfactoria

Los objetivos principales de la intervención fisioterapéutica se han basado en tres pilares:

- Mejorar la propiocepción corporal.
- Mejorar el equilibrio estático y dinámico.
- Mejorar la coordinación tanto de miembros superiores como inferiores.

Todos estos objetivos han sido trabajados siempre desde el aspecto lúdico, teniendo en cuenta las motivaciones de la niña, de su familia, y valorando las posibilidades de su entorno (colegio/casa) para trasladar y complementar la intervención que se hacía desde la unidad. Durante las sesiones se han empleado actividades y circuitos de psicomotricidad, wiihab, trabajo propioceptivo y pautas para el entorno familiar y escolar.

### **Resultados y valoración final**

#### *Evolución Motriz*

La evolución ha sido progresiva y muy satisfactoria. Su participación en las sesiones de intervención ha sido activa, a excepción, del trabajo de propiocepción en MMII, aspecto en el que ha continuado mostrándose reacia a descalzarse.

Ha reforzado sus habilidades motoras (motricidad gruesa) en cuanto a estática y locomoción. Dichas áreas, actualmente, se catalogan dentro de la normalidad pero siguen existiendo ligeras carencias en comparación a su rango de edad relacionados con la destreza y coordinación de miembros superiores e inferiores.

Con respecto al área estática, ha alcanzado el apoyo monopodal (10 segundos) reduciendo los balanceos y la inclinación del tronco a menos de 20°.

En el aspecto de locomoción ha conseguido mejorar su equilibrio dinámico hasta el punto de reducir las caídas sobre superficies estrechas en marcha lineal hacia delante y hacia atrás.



Es capaz de realizar saltos en altura y en distancia con ambos pies, saltar girando sobre sí misma 180° manteniendo el equilibrio y saltar sobre un pie como corresponde a su edad. Del mismo modo ha comenzado a saltar a la comba (realiza 5 saltos consecutivos)

Ha conseguido ir en patines y en bicicleta sin ruedas traseras, así pues, podrá empezar a participar en actividades de seguridad vial impartidas en el colegio.

A nivel motriz, en su vida cotidiana, es activa y le gusta mucho realizar diferentes actividades y deportes (tenis, natación o fútbol) pero se fatiga y se cansa de forma temprana.

En el presente curso escolar ha comenzado a realizar baloncesto como actividad extraescolar, lo que le ayudará a reforzar una serie de cualidades motrices tales como la resistencia, coordinación, agilidad, flexibilidad, fuerza y velocidad, y así mismo el compartir una actividad motriz con el resto de compañeros de su edad.

Actualmente su desarrollo motor ha logrado alcanzar niveles de normalidad, por ello desde el área de fisioterapia se le ha dado el alta recientemente.

### Resultados de Escala:

Para confirmar que la evolución ha sido muy positiva y que actualmente presenta

un desarrollo motor adecuado a su edad se aplicó la escala Peabody de Desarrollo Motor<sup>(24)</sup> que confirmó nuestras apreciaciones. Ver tabla 3.

## TERAPIA OCUPACIONAL

### Valoración inicial

Desde esta área se llevó a cabo una valoración inicial que identificara los déficits en los diferentes ámbitos ocupacionales, con el fin de elaborar un programa de intervención de acuerdo a las características, necesidades e intereses de la niña y su familia. Es necesario ser dinámicos y flexibles, llevando a cabo revaloraciones con mayor frecuencia, puesto que en los niños existen cambios continuos debido al proceso de maduración.

La valoración inicial incluye los siguientes procedimientos: revisión de la historia clínica, recogida de información de otros profesionales (neuropediatra, neuropsicólogo, fisioterapeuta, etc.), observación directa, entrevista familiar y la utilización de pruebas de evaluación: Perfil Sensorial de Winnie Dunn, Evaluación de Habilidades Motoras y de procesamiento (AMPS)<sup>(25)</sup> y *Pediatric Evaluation Disability Inventory* (PEDI)<sup>(26)</sup>.

Tabla 3. **Resultados comparativos Escala Peabody de Desarrollo Motor**

Edad real: 100 meses; (8 años 4 meses)

		Puntuación	Edad motora	Puntuación Z
Estática	Noviembre 2010	53	55 meses	-0,6 (NORMAL)
Estática	Mayo 2011	57	67 meses	0 (NORMAL)
Estática	Octubre 2011	57	67 meses	0 (NORMAL)
Locomoción	Noviembre 2010	160	50 meses	-1,33 (D. LIGERO)
Locomoción	Mayo 2011	165	53 meses	-1 (NORMAL)
Locomoción	Octubre 2011	171	61 meses	-0,3 (NORMAL)

1/-1 Normal; -1/-2 Déficit ligero; -2/-3 Déficit moderado; -3/-4 déficit grave.

### *Adquisición de las habilidades de desempeño*

— *Habilidades de procesamiento*: se observaba falta de atención, que influía negativamente en el desempeño de las tareas. Frecuentemente se dejaba las tareas a medias, se distraía con facilidad y si no conseguía hacerlas se frustra con mucha facilidad. Presentaba conductas oposicionistas con facilidad para los berrinches y desobediente. Se remite al apartado de neuropsicología donde se muestra el perfil cognitivo de manera detallada.

— *Habilidades sensoriales y motoras*: Presentaba deficiencias del procesamiento propioceptivo-vestibular y praxis. Se observaban dificultades en las áreas de planificación motora y ejecución de tareas que exigen control postural, coordinación motora y coordinación viso-motora. Además, no procesaba la información táctil de manera adecuada.

— *Habilidades de comunicación e interacción*: Presentaba las destrezas adecuadas de comunicación, aún así sus relaciones sociales no eran satisfactorias.

### *Análisis del desempeño ocupacional*

— *Actividades de la vida diaria (AVD)*: Mostraba un bajo nivel de eficacia en el desempeño de las tareas cotidianas, requería la asistencia del adulto para terminar cualquier tarea. Presentaba dificultades especialmente en el vestido (orientación de las prendas, uso de cierres, etc.). Presentaba incontinencia urinaria nocturna, con escapes diurnos puntualmente.

— *Actividades escolares*: Tanto la familia como el colegio referían falta de atención. Presentaba dificultad en habilidades académicas como la lectura y la aritmética.

— *Participación social*: Tendía a jugar sola, no seguía las normas de los juegos. Sus oportunidades para la participación

grupal con iguales eran escasas fuera del entorno escolar.

### *Proceso de intervención*

Una vez finalizada la valoración, se plantearon los siguientes objetivos:

— Mejorar la ejecución de las AVD, especialmente las de autocuidado, para alcanzar una mayor independencia en casa y en el colegio.

— Mejorar el procesamiento sensorial para interactuar de manera más eficaz con las personas y el entorno tanto en casa como en el colegio.

— Mejorar la planificación motora, para conseguir una organización más eficaz de sí misma.

— Mejorar la percepción visual y las habilidades perceptivo-motoras, para mejorar en la escritura y la manipulación en general.

— Aportar a los padres la información necesaria relacionada con las dificultades ocupacionales.

Estos objetivos han sido trabajados desde el enfoque de la Integración Sensorial junto con actividades terapéuticas que fomentan el desarrollo de las capacidades y habilidades necesarias en el desempeño de las tareas cotidianas.

### **Resultados y valoración final**

La evolución ha sido muy positiva. Ha mejorado en el desempeño ocupacional de todas las áreas, alcanzando un nivel de independencia de acuerdo a su edad.

— *Actividades personales de la vida diaria (APVD)*: Aunque previamente mostró dificultades en las actividades personales de la vida diaria, actualmente solo presenta dificultad en el uso de los botones, y en el uso bimanual de los cubiertos. Es capaz de atarse los cordones.

— *Actividades escolares*: Ha mejorado su rendimiento académico, pero en casa

recibe constantemente el apoyo de un adulto para realizar los deberes. Es necesario continuar insistiendo en pautas para el domicilio que fomenten la autonomía en la realización de las actividades escolares.

— *Participación social:* En el colegio no han referido dificultades en las relaciones con los iguales y en la participación en actividades grupales. Tiene iniciativa para iniciar conversación y plantear juegos, no presenta conductas inadecuadas. Le gusta invitar a los compañeros de clase a su casa, pero en cambio juega con ellos durante un corto periodo de tiempo y se pone a hacer ella otra actividad/juego de manera individual.

Los resultados obtenidos en la AMPS<sup>(25)</sup>, muestran el progreso en el desempeño ocupacional y en la adquisición de habilidades motoras y de procesamiento. En la Tabla 4 se muestran los resultados obtenidos y en la figura 4, el informe del progreso.

Al inicio de la intervención, los resultados del Perfil Sensorial revelaban maneras muy distintas de procesar y modular información sensorial del sistema visual, táctil y vestibular. Además, buscaba información sensorial (particularmente del movimiento) posiblemente para calmarse y poder prestar atención. Por momentos se movía en exceso, subía a alturas peligrosas, etc. Se identificaron los comportamientos que reflejan tono muscular bajo. Los padres la describieron como una niña revoltosa, que no paraba de moverse, se caía o tiraba al suelo, con autoestima muy baja, con faci-

lidad para los berrinches y desobediente, en ocasiones experimentaba dificultad en la relación con sus pares y para adaptarse a cambios con facilidad. Los factores de las puntuaciones consistentes con este perfil indicaron que tenía un bajo tono/resistencia y que tendía a buscar estimulación sensorial, con una atención disminuida y tendencia a distraerse con facilidad.

Actualmente, los resultados del Perfil Sensorial, indican un procesamiento y una modulación de forma adecuada. Aún así, cabe destacar que todavía existen factores que indican una atención disminuida y en cuanto al movimiento que afecta a la actividad parece ser normal, aunque puede sobreexcitarse durante la actividad con movimiento.

## LOGOPEDIA

### Valoración inicial

Al inicio de la rehabilitación la paciente presentaba como principales hándicaps: Sincinesias en trabajo manual y en escritura, nivel de lectoescritura muy inferior a su edad cronológica. Presentaba también dificultades en deglución (interposición lingual), orbiculares y buccinadores hipotónicos, lengua con muy bajo control, linguoversión en arcada inferior, exceso de salivación.

Presentaba dislalias fonético-fonológicas (deltacismos, sigmatismos, landacismos, rotacismos y en grupos de sinfonos).

### Valoración orofacial

- Tipo craneofacial: Braquifacial.
- Perfil facial-craneal: tendencia a retrognático.
- Oclusión: Clase II tipo 2.
- Implantación dentaria: mixta.
- Frenillo sublingual hipertrófico, intervenido y labial superior. Con diastema en incisivos superiores.

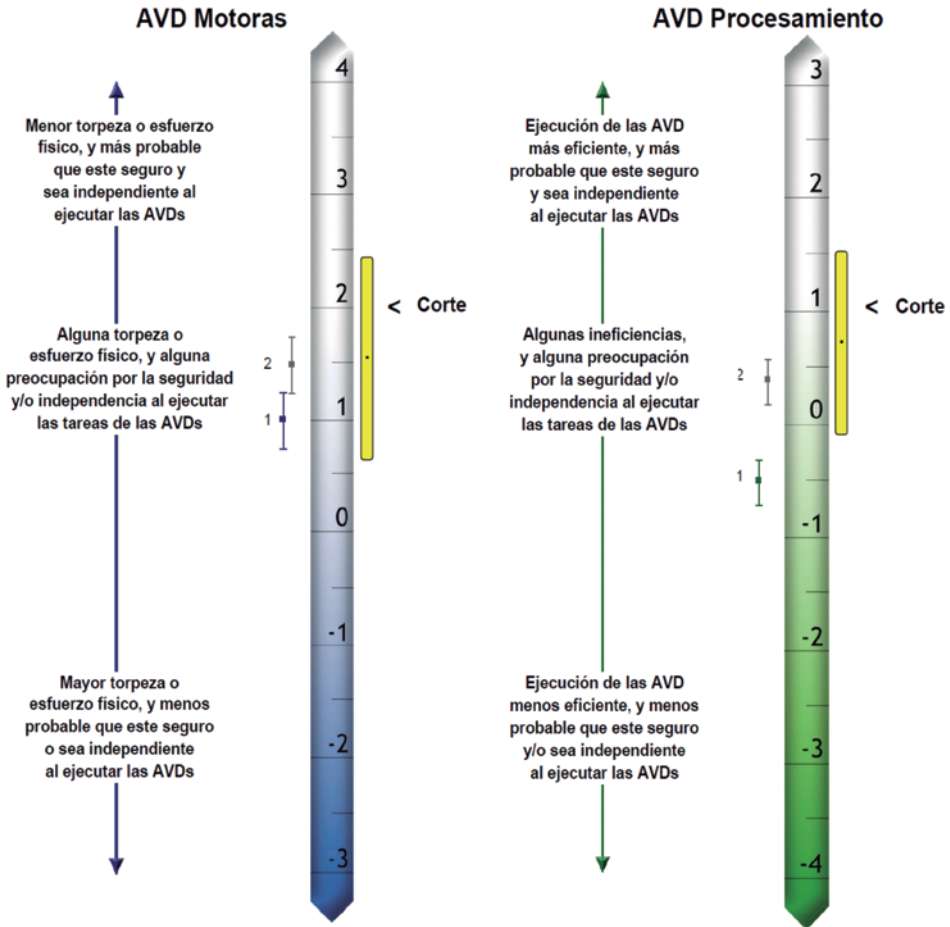
Tabla 4. **Resultados comparativos Evaluación de Habilidades Motoras y de Procesamiento (AMPS)**

	Standardized Z score	
	2010	2011
ADL motor	-1,4	-0,2
ADL process	<-3,0	-0,8

Figura 4. Evaluación de habilidades motoras y de procesamiento (AMPS)



## EVALUACIÓN DE HABILIDADES MOTORAS Y DE PROCESAMIENTO (AMPS) INFORME DEL PROGRESO



- Paladar: Ojival.
- Labios: Hipotónicos. Labio inferior corto, labio superior compensatorio.
- Respiración: bucal nocturna y diurna.
- Orbiculares y Buccinadores: han adquirido el tono adecuado.
- Lengua adquiriendo un control adecuado.
- Tipo de masticación: Mentoniana.

- Tono muscular craneofacial: Hipotónico. Presentaba una deglución alterada pero funcional (a pesar de rechazar algunos alimentos por su textura) debido a su hipotonía generalizada en musculatura orofacial. Actualmente ingiere todo tipo de alimentos con diferentes texturas siendo correcto el sellado labial; los movimientos masticatorios y deglutorios

### Proceso de intervención

Tras la valoración inicial llevada a cabo se plantearon los siguientes objetivos:

- Trabajo de toda la zona perioral (mejorar la hipotonía de buccinadores y maseteros, eliminar la interposición lingual y la sialorrea...)
- Trabajar la disfagia (introducción de diferentes texturas en su alimentación así como la eliminación de los malos hábitos masticatorios)
- Mejorar su habla mediante la corrección de sus dislalias tanto fonéticas como fonológicas
- Mejorar su lenguaje
- Fomentar el aprendizaje de la lectoescritura

Los objetivos se han ido replanteando, aumentando el grado de exigencia tras cada valoración. Los resultados de su evolución indican una consecución casi completa de todos los objetivos propuestos.

### Resultados y valoración final

#### *Valoración del habla, audición y discriminación auditiva*

Ha mejorado mucho su habla. Es consciente de los sonidos que le cuesta articular, por lo que se esfuerza en emitirlos con el correcto punto de articulación. Las Dislalias, fonético-fonológicas que presentaba (deltacismo, landacismo, rotacismo y en grupos sínfonos) ya han sido corregidas y automatizadas. Las pruebas empleadas en dicha valoración han sido el RFI (Registro Fonológico Inducido) y el EDAF (Escala de Discriminación Auditiva y Fonológica). Además de la observación subjetiva, en la que se constata que la niña ha integrado y automatizado los puntos de articulación.

#### *Valoración del lenguaje oral, escrito y aprendizaje*

La paciente ha conseguido una gran mejoría en su formación académica especialmente en sus habilidades en lectura y escritura. Es capaz de leer y escribir a un buen ritmo, y obtiene muy buenas notas sin ayuda, diferenciación ni adaptaciones.

Los resultados de las pruebas empleadas en la valoración son:

**ITPA** (Test Illinois de Habilidades Psicolingüísticas)<sup>(27)</sup>: la paciente obtiene resultados que la sitúan en la media del resto de niños de su misma edad cronológica en todas las subescalas a excepción de "Integración visual" donde su rendimiento es inferior a la media. La mejora de la paciente desde septiembre de 2009 es muy significativa. Ver Figura 5.

**PROLEC** (Evaluación de los Procesos Lectores)<sup>(28)</sup>: respecto a la lectura, la única faceta que le falta adquirir es la de respetar los signos de puntuación, aunque su mejoría es muy significativa respecto al semestre anterior. Tanto la velocidad como la calidad lectora son adecuadas a su edad y nivel escolar. Ha superado sus dificultades en la lectura de pseudopalabras y es capaz de leer por la ruta fonológica ante palabras desconocidas.

Siguen persistiendo algunas dificultades en comprensión lectora (a la hora de hacer un resumen y/o extraer una idea general) aunque sus avances son muy notables. Dichas dificultades están muy influidas por la impulsividad de la paciente así como por sus problemas atencionales que le impiden la lectura total del enunciado. Ver Tabla 5.

**PROESC** (Evaluación de los procesos de escritura)<sup>(29)</sup>: es en la escritura donde se manifiestan los mayores avances. A través del trabajo con la pauta Montessori se ha reducido el tamaño de su grafía y mejorado la inteligibilidad. La niña ha conseguido reducir el número de errores de inversión en las sílabas trabadas. Sigue cometiendo

Figura 5. **Resultados comparativos test de Illinois de habilidades Psicolingüísticas**

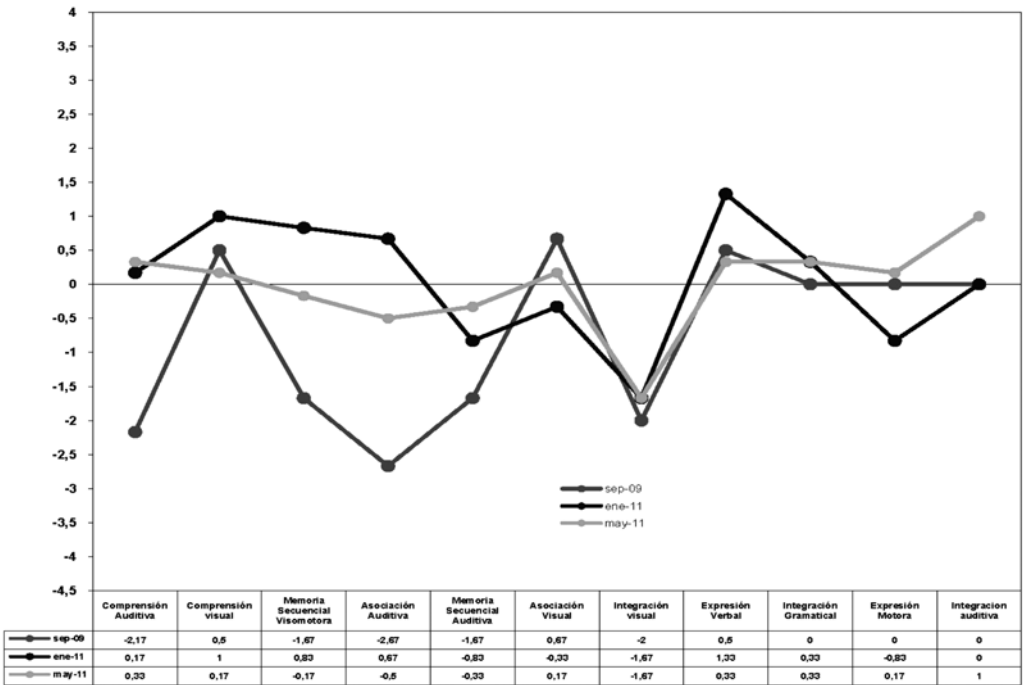


Tabla 5. **Resultados comparativos Evaluación de los Procesos Lectores (PROLEC)**

	Puntuaciones z	
	Enero 2011	Mayo 2011
Nombre o sonido de las letras	0,4	0,4
Igual - Diferente	0,33	0,33
Decisión léxica	-0,82	0,04
Lectura de palabras	-1,37	-0,12
Lectura de pseudopalabras	-3,03	0,42
Lectura de palabras y pseudopalabras		
- Palabra frecuentes	-0,57	-0,05
- Palabras infrecuentes	-2,64	0,29
- Pseudopalabras	-1,33	0,09
Estructuras gramaticales	-0,57	-0,64
Signos de puntuación	-3,34	-1,30
Comprensión de oraciones	-3,4	-0,57
Comprensión de textos	-0,53	-0,20

Tabla 6. **Resultados comparativos Evaluación de los Procesos de Escritura (PROESC)**

		Puntuaciones z	
		Octubre 2010	Mayo 2011
1. Dictado de sílabas		-3,16	-0,66
2. Dictado de palabras	a) Ortografía arbitraria	-1,26	0,28
	b) ortografía reglada	-2,75	0,48
3. Dictado de pseudopalabras	a) Total	-3,21	-0,40
	b) Reglas ortográficas	-1,40	0,15
4. Dictado de frases	a) Acentos	-0,97	-0,97
	b) Mayúsculas	-1,59	1,59
	c) Signos de puntuación	-1,21	-0,20
5. Escritura de un cuento		0,61	0,61
6. Escritura de una redacción		0,77	0,62

errores ortográficos pero estos son normales para su edad cronológica (confusión b x v o ausencia del fonema /h/). Ver Tabla 6.

## CONCLUSIÓN Y COMENTARIOS

Los resultados obtenidos en el último estudio realizado muestran una evolución general muy favorable en todos los ámbitos desde los que se evaluó y trabajo en la Unidad de Daño Cerebral Infantil Hermanas Hospitalarias (Neuropsicología, fisioterapia, terapia ocupacional y logopedia).

Existe una mejoría significativa en el perfil cognitivo y conductual que podría ser debida a la disminución de los problemas atencionales. Aunque actualmente presenta indicadores compatibles con déficit de atención que condicionan el resto de alteraciones leves observados en el perfil neuropsicológico, la paciente está consiguiendo unos buenos resultados académicos sin ningún tipo de adaptación curricular.

A nivel fisioterapéutico, se ha conseguido alcanzar un desarrollo motor adecuado a su grupo de edad, lo que le permite realizar actividades de ocio y deporte de

un modo normalizado; pudiendo así compartir una actividad motriz con el resto de compañeros de su edad.

Actualmente, las pruebas catalogan su desarrollo motor dentro de la normalidad, aunque si bien es cierto aún existen ligeras carencias relacionadas con la destreza y coordinación de miembros superiores e inferiores.

Las puntuaciones obtenidas en las diferentes pruebas, así como la observación directa, muestran el progreso en el desempeño ocupacional y en la adquisición de habilidades motoras y de procesamiento, consiguiendo así un nivel de independencia de acuerdo a su edad en todas las áreas.

En todos los aspectos que engloba la logopedia y que aparecían afectados en este caso (habla, deglución, lenguaje y lectoescritura) la paciente ha conseguido superar la mayoría de sus déficits. Las pruebas muestran que, a excepción de aspectos concretos y específicos, la paciente ya no muestra dificultades significativas diferentes a las propias de su edad cronológica.

Estos resultados muestran la importancia de una intervención interdisciplinar

con los niños que presentan secuelas tras un proceso oncológico y/o de tratamientos, ya que dichas secuelas disminuyen su calidad de vida, su integración social, escolar y laboral a corto, medio y largo plazo. Dicha intervención interdisciplinar debe comenzar ya en las Unidades de Oncología Pediátricas, donde reciben tratamiento médico y psicooncológico, con la ayuda de los profesionales de otras disciplinas (neuropsicólogos, fisioterapeutas, logopedia, maestros, asistentes sociales, terapeutas ocupacionales....) que integran el equipo multidisciplinar, tal y como se indica en los Estándares Europeos, presentados por la Sociedad Internacional de Oncología Pediátrica en Varsovia, en Octubre de este año<sup>(30)</sup>. Posteriormente, además de las revisiones rutinarias en el hospital, puesto que dichas secuelas (cognitivas, conductuales, motoras, sociales...) pueden ir apareciendo años después, es recomendable seguir detectándolas y abordándolas también en unidades de rehabilitación infantil específicas.

## REFERENCIAS BIBLIOGRÁFICAS

1. Rothenberg AB, Berdon WE, D'Angio GJ, Yamashiro DJ, Cowles RA. The association between neuroblastoma and opsoclonus myoclonus syndrome: A historical review. *Pediatr Radiol* 2009; 39:723-6. Doi:10.1007/s00247-009-1282-x
2. Mitchell WG, Davalos-Gonzalez Y, Brumm VL, Aller SK, Burger E, Turkel SB et al. Opsoclonus-ataxia caused by childhood neuroblastoma: Developmental and neurologic sequelae. *Pediatrics* 2002; 109:86-98.
3. Klein A, Schmidt B, Boltshauser E. Long-term outcome of ten children with opsoclonus-myoclonus syndrome. *Eur J Pediatr* 2007; 166: 359-63. Doi:10.1007/s00431-006-0247-4
4. Grau Rubio C, Bernabeu Verdú J, Cañete Nieto A, Barahona Clemente T, Castel Sanchez V. Evaluación y rehabilitación neuropsicológica en las unidades de oncología pediátrica: un proyecto viable. *Univ. Tarracon Rev. Ciènc. Educ* 2004; 27: 51-7.
5. Bernabeu J, Canete A, Fournier C, Lopez-Luengo B, Barahona A, Grau-Rubio C, et al. Evaluación y rehabilitación neuropsicológica en oncología pediátrica. *Psicooncología* 2003; 0: 117-34.
6. Fournier del Castillo MC. Neuropsicología de las demencias infantiles: adrenoleucodistrofia ligada a X. En Ruano, A, editor. *Neuropsicología Infantil*. Madrid, Ed. Mafpre. 2003. p. 337-58.
7. Achenbach TM, Rescorla LA. *Manual for ASEBA Preschool Forms & Profiles*. Burlington, VT: University of Vermont, Research Center for Children, Youth, & Families, 2000.
8. Achenbach T M, Rescorla L A. *Manual for ASEBA School-Age Forms & Profiles*. Burlington, VT: University of Vermont, Research Center for Children, Youth, & Families, 2001.
9. Gioia GA, Isquith PK, Guy SC, Kenworthy L. *Behavior Rating Inventory of Executive Function*. Odessa, FL. Psychological Assessment Resources, 2000.
10. Conners CK, MHS Staff. *Conners' CPT-II: Continuous performance test-II*. Toronto, ON: Multi-Health System (MHS), 2002.
11. Wechsler D. *Wechsler intelligence Scale for Children 4º Ed. (WISC- IV)*. Madrid: TEA Ediciones, 2005.
12. Kaufman, LS, Kaufman, NL. *Batería de Evaluación de Kaufman para niños (K-ABC)*. Madrid: TEA Ediciones, 1997.
13. Woodcock RW, Muñoz-Sandoval AF. *Batería Woodcock-Muñoz: Pruebas de aprovechamiento-Revisada*. Itasca, IL: Riverside Publishing, 1996.
14. Woodcock R W, Muñoz-Sandoval AF. *Batería Woodcock-Muñoz: Pruebas de habilidad cognitiva-Revisada*. Itasca, IL: Riverside Publishing, 1996.
15. Reynolds, C. R., Bigler, E. D. *Test de Memoria y Aprendizaje. Manual de Aplicación*. Tea Ediciones, 2001



16. Talley JL. Children's auditory verbal learning test2. Professional manual. Odessa, FL: Psychological Assessment Resources; 1996.
17. Grooved pegboard (mod.32025). Lafayette Instrument IN 47903 USA, 2002.
18. Benton AL, Varney NR, Hamsher K. Visuospatial judgment: A clinical test. *Arch Neurol* 1978; 35: 364-7. Doi:10.1016/0028-3932(78)90049-0
19. Benton, A. L. Revised Visual Retention Test: Clinical and experimental applications (4th Ed.) New York: The psychological Corporation, 1974
20. Rey A. Test de Copia de la figura compleja. Madrid: TEA, 1987.
21. De Renzi E, Bignolo LA. The Token Test: A sensitive test to detect receptive disturbances in aphasics. *Brain*, 1962; 85, 665-78. Doi:10.1093/brain/85.4.665
22. Dunn, L. M., Dunn, L. M. Examiner's annual for the Peabody picture vocabulary test (3rd ed.) Circle Pines, MN: American Huidance service, 1997
23. Golden CJ. Stroop Color and Word Test: Manual for clinical and experimental uses. Chicago. Stoetling, 1978.
24. Folio MR, Fewell RR. Peabody Developmental Motor Scales (PDMS-2). (2°ed). Austin Texas: pro-ed Inc., 2000.
25. Fisher AG. Assessment of motor and process skills (3ed) For Collins, CO: three Star Press, 1999
26. Haley SM, Coster WJ, Ludlow LH, Haltiwanger JT, Andrellos PJ. Pediatric Evaluation Disability Inventory (PEDI). 1992.
27. Samuel A.Kirk, James J. McCarthy, Wini-fred, DK. ITPA, Test de Illinois de Aptitudes Psicolingüísticas. Tea Ediciones: 2004.
28. Ramos JL, Cuetos F. PROLEC-SE, Evaluación de los procesos lectores en alumnos de 3er ciclo de primaria y secundaria. Tea Ediciones: 1999
29. Cuetos F, Ramos JL, Ruano E. PROESC, bacteria de evaluación de los procesos de escritura. Tea Ediciones: 2002
30. European Standards of Care for children with cancer. SIOPE and Communication without Barriers, Warsaw October 2009. Presentados en Varsovia, 21 de Octubre 2011.

