

Manejo de la incontinencia en pacientes con prolapso pélvico

JOSÉ LUIS GRANGEL USÓ, MANUEL FILLOL CRESPO

Servicio de Ginecología
Hospital Universitario La Fe. Valencia

INTRODUCCIÓN

El *prolapso genital* es el descenso de uno o varios de los órganos pélvicos por debajo de su situación habitual. Esta patología viene condicionada por el fallo de los mecanismos de sujeción de estos órganos.

El prolapso del suelo pélvico de la cara anterior se acompaña de un fallo de los mecanismos de anclaje y soporte de la uretra, lo que puede ocasionar una hipermovilidad de la misma y una *Incontinencia Urinaria de Esfuerzo* (IUE). Cuando el prolapso es generalizado se asocian el prolapso genital y la IUE. Esta asociación se da en el 33% de los prolapso¹.

El manejo de esta asociación se hace conflictivo cuando existen cistocèles grandes, que por su volumen pueden acodar la uretra y dificultar la identificación de la IUE.

EXPLORACIÓN

La asociación del prolapso e incontinencia debe estudiarse con una correcta historia clínica seguida de una detallada exploración física.

1. HISTORIA CLÍNICA

Una historia clínica general, obstétrica y ginecológica nos informa de desordenes neurológicos, enfermedades metabólicas, partos instrumentados y otras patologías que predisponen a esta patología.

Un cuestionario dirigido a la incontinencia, como es la pérdida con los esfuerzos y la clínica de urgencia-frecuencia, nos orientará al tipo de incontinencia que le afecta.

El interrogatorio sobre la sensación de peso y molestia en el suelo pélvico, las dificultades en la evacuación de orina y heces, la incontinencia de heces, y las disfunciones sexuales nos completará la anamnesis.

2. EXPLORACIÓN FÍSICA

La exploración física debe abarcar una exploración general para descartar las patologías mencionadas y una exploración dirigida al área del suelo pélvico.

El prolapso puede ser simple, y en la mayoría de los casos combinado^{2,3}:

- De la pared anterior de la vagina: *cistolele* y *uretrocele*.
- De la pared posterior: *rectocele*.
- Del segmento vaginal superior: *prolapso uterino* o *de la cúpula vaginal* (si histerectomía previa) y *enterocele*.

El grado de descenso se califica de 1 a 3 según el cervix esté dentro de la vagina, asome por el introito, o todo el útero salga fuera de la vulva^{4,5}. Igualmente se valoran el resto de los descensos de los otros órganos pélvicos⁶. Otras clasificaciones califican el descenso de 0 (mejor estado posible) a 4 (el peor estado)^{2,3}.

La Sociedad Internacional para la Continencia establece una clasificación⁷ en que sustituye los conceptos «cualitativos» de cistocele, rectocele, enterocele etc. por unos puntos anatómicos: dos en pared vaginal anterior, dos en la parte superior de la vagina y dos en la cara posterior, que relaciona con el himen mediante su distancia en centímetros. De esta forma se establece una valoración «cuantitativa». Aunque este sistema terminológico, publicado en 1996, es el único validado tiene muy escasa implantación en nuestro entorno.

Además de esta exploración deben realizarse otras pruebas diagnósticas:

3. PRUEBAS DIAGNÓSTICAS

El *análisis del sedimento de orina* y el *urocultivo* nos permiten diagnosticar una infección en pacientes que presentan una disfunción urinaria. La *citología vaginal* nos permite conocer el trofismo de la vagina.

Además existen unas pruebas específicas que aportan una información de gran importancia para el manejo de estas pacientes:

Orina residual

Se mide por sondaje vesical tras haber orinado la paciente. Se considera anormal por encima de 100 ml. Una orina residual elevada indica una disfunción del vaciado, que puede deberse a una obstrucción o a un detrusor hipoactivo.

Test de Esfuerzo

Consiste en evidenciar la pérdida de orina con la tos, en decúbito y de pié, con una repleción vesical determinada. Su positividad nos confirmará la asociación de la IUE con el prolapso.

Las prolapsos grandes ejercen un efecto obstructivo uretral y pueden negativizar el test de esfuerzo. Es lo que se denomina *IUE latente, potencial o enmascarada*, que puede aparecer en una frecuencia del 25%⁸. Para identificar esta incontinencia se debe realizar el test de esfuerzo con un pesario⁹ en el fondo vaginal o con una valva en cara posterior de vagina que no compriman la uretra.

Estudio de la movilidad uretral

En la mayoría de los prolapsos evidenciamos la movilidad de la uretra por inspección o tacto vaginal.

En los casos complejos; con cirugía previa para la IUE, radioterapia o cirugía radical puede aparecer una uretra fija asociada al prolapso. Este hecho nos hace sospechar que el origen de esa incontinencia sea una *deficiencia esfinteriana intrínseca* (DEI). Para confirmar esta posibilidad podemos realizar:

- *Q tip test, o test del hisopo*. Consiste en colocar un bastoncito estéril en la uretra y ordenarle a la paciente que realice la maniobra de Valsalva. Si el bastoncito hace una angulación $<20^{\circ}$ indica una inmovilidad uretral o uretra fija¹⁰.
- *Estudio por imagen*. Mediante ultrasonidos o rayos X (uretrocistografía con esfuerzo) se puede valorar el grado de elevación y movilidad de la uretra y del cuello vesical con el esfuerzo.

3. EXPLORACIÓN URODINÁMICA

En todos los casos de prolapso que presenten IUE real, IUE potencial, clínica de urgencia-frecuencia o problemas de vaciado se debe realizar un estudio urodinámico previo a la cirugía, para confirmación del diagnóstico y de la indicación quirúrgica.

Cistomanometría

Con la cistomanometría conocemos el mecanismo de la incontinencia que va asociada al prolapso.

Los diagnósticos urodinámicos más frecuentes son¹¹: IUE genuina (30%), detrusor inestable (13%), e incontinencia urinaria mixta (8%). Es llamativo que gran parte de los casos de detrusor inestable desaparecen tras realizar la cirugía del prolapso; ello nos hace pensar que dicho prolapso puede ser el condicionante de la inestabilidad.

Otro hecho destacable al realizar la cistomanometría es la dificultad técnica que la presencia del prolapso supone para la valoración uretral mediante una determinación de la presión de pérdida con Valsalva.

Perfil de Presión Uretral

Su estudio tiene interés en los casos de IUE por sospecha de DEI.

Cuando los prolapsos son importantes el perfil uretral debe realizarse en posición de decúbito con reducción del prolapso. Esta consideración es importante porque el efecto obstructivo uretral del prolapso puede condicionar perfiles artificiosamente elevados, pudiendo enmascarar bajas presiones uretrales. Este hecho toma mayor relevancia por ir unido a la dificultad de la determinación de la presión de pérdida con Valsalva para la valoración uretral.

Flujometría

En los casos de una percepción subjetiva de un vaciado insuficiente o la evidencia de una orina residual elevada debe practicarse una flujometría para asegurar el diagnóstico de la obstrucción condicionada por el prolapso.

Si se plantean dudas con respecto al origen de la disfunción del vaciado (obstrucción o detrusor hipoactivo) se debe realizar un estudio de presión-flujo para confirmarlo. Tanto la obstrucción como el detrusor hipoactivo presentan flujos bajos, asociados a aumentos de presión del detrusor en los casos de obstrucción y sin dicho aumento en el detrusor hipoactivo.

TRATAMIENTO

En general, cuando coexisten el prolapso genital y la IUE se opera cada defecto por separado con la técnica adecuada para cada caso.

No existe evidencia científica para decidir cual es la técnica más adecuada. Al revisar las publicaciones vemos que existe una gran diversidad de opiniones en cuanto a la vía de abordaje quirúrgico y a la técnica a emplear en ambos problemas (ver Tabla n.º 1).

TABLA N.º 1
Vía quirúrgica de abordaje del prolapso y la IUE

Autor	Vía quirúrgica del prolapso		Vía quirúrgica de IUE	
	Vaginal	Abdominal	Vaginal	Abdominal
Richardson'81 ¹²		Reparac. fascial		Burch
Stanton'84 ¹³		Burch		Burch
Klein'85 ¹⁴	Plastia anterior		Bologna	
	Pigné'88 ¹⁵	Plastia anterior	Bologna	
Bergman'89 ¹⁶	Plastia anterior			Burch
Wiskind'92 ¹⁷		Burch		Burch
Youngblood'93 ¹⁸		Reparac. fascial		Burch
Bump'96 ¹⁹	Plastia anterior		Kelly/aguja	
Karram'99 ²⁰	Plastia anterior		Kelly: ancianas	Burch: jóvenes
Colombo'00 ²¹	Plastia anterior			Burch
Debodiance'00 ²²	Plastia anterior		Bologna	

A pesar de ello podemos sacar algunas conclusiones:

- Siempre que se asocie un prolapso quirúrgico y una IUE real o potencial se debe realizar una técnica quirúrgica para dicha IUE^{16, 23}.
- La plastia vaginal anterior con plicatura de Kelly presenta unas tasas bajas de curación para la IUE^{16, 23}, por lo que se considera una técnica para el prolapso. Sólo estaría justificada en los casos de IUE potencial en mujeres ancianas por la disfunción vesical que les puede generar la cirugía de la IUE^{19, 20}.
- Las técnicas de agujas presentan unas tasas de curación inferiores a la de otras técnicas tanto a corto como a largo plazo^{24, 25}; ello hace que limitemos su uso.
- Las técnicas de cabestrillo están indicadas en los casos de IUE recurrente con uretra fija²⁶.

El tratamiento quirúrgico del prolapso genital y la IUE se basa en las conclusiones derivadas de la bibliografía y la experiencia personal. Las posibilidades de tratamiento son:

1. *Por vía vaginal*

Es la vía de elección. Parece lógico que si por esta vía podemos solucionar ambos problemas, con buenos resultados a corto y largo plazo, no necesitemos abordarlo por dos vías.

1.1. **Prolapso.** Por esta vía elevamos el órgano que esté descendido.

1.1.1. *Útero.* Si la mujer es menopáusica o no tiene más deseos de gestación practicamos una *histerectomía vaginal*. Tenemos que considerar que se trata de un útero desplazado y no patológico, y que nuestro objetivo es la reconstrucción pélvica con una vagina funcional, cuya cúpula ha de quedar bien suspendida²⁷. Para ello asociamos un *acortamiento de los ligamentos cardinales y uterosacros* y una *plicatura de McCall*; con corrección del *enterocele*, si lo hubiera (ver Tabla n.º 2).

1.1.2. *Cara anterior vaginal.* Se practica una *plastia anterior con plicatura de Kelly*. Tras la disección del uretrocistocele elevamos el cuello vesical con la plicatura de Kelly y luego reducimos el cistocele con suturas transversales hasta llegar a la unión en la línea media de los pilares vesicales.

TABLA N.º 2
 Histerectomía vaginal, con acortamiento de ligamentos cardinales
 y uterosacros, y culdoplastia de McCall

1. Tracción del cuello con pinzas de Pozzi.
2. Incisión semicircular anterior de vagina y fascia pubocervical, a nivel del último pliegue, antes del cervix.
3. Separación de la vejiga del cervix hasta el peritoneo que se abre, rechazando la vejiga con una valva.
4. Incisión semicircular posterior hasta abrir el saco de Douglas.
5. Liberación de la pared lateral de vagina por arriba del cervix. La longitud de la liberación depende del grado de prolapso (6-9cm).
6. Pinzamiento, sección y sutura de los ligamentos uterosacros acortándolos todo lo liberado por la pared lateral.
7. Identificación por palpación de los uréteres en fondo de saco anterior (a las 3 y 9 horarias).
8. Pinzamiento, resección y sutura de los ligamentos cardinales (excepto en la parte anterior), acortándolos todo lo que permita la situación de los uréteres.
9. Pinzamiento, resección y sutura de la porción más anterior de los ligamentos cardinales y de la arteria uterina.
10. Volteo y exteriorización del útero (por fondo de saco anterior o posterior). Pinzamiento y sección de ligamentos utero-ováricos, redondos y trompas. Con extracción del útero.
11. Corrección del enterocele con culdoplastia de McCall. Extirpación del peritoneo del fondo de saco y una cuña de pared vaginal posterior con base en la cúpula, con la mucosa sobrante.
12. Tres o cuatro puntos transversos del complejo uterosacro-cardinal hacia sigma y hacia el complejo uterosacro-cardinal del otro lado. El punto más cefálico se une a la pared vaginal posterior. No se anudan en el momento.
13. Peritonización en bolsa de tabaco por encima de la última sutura de McCall.
14. Anudación de las suturas de la culdoplastia y fijación del resto de pedículos a la cúpula vaginal.

* *Los pasos 5-8 corresponden al acortamiento de los ligamentos cardinales y uterosacros. Los pasos 11-12 corresponde a la culdoplastia de McCall. El resto de pasos corresponden a la histerectomía vaginal.*

1.1.3. *Cara posterior vaginal.* Practicamos una *plastia posterior* con corrección de la insuficiencia perineal, si la hubiera.

1.1.4. *Cúpula vaginal*. En los casos del prolapso de cúpula vaginal post-histerectomía practicamos una *fijación al ligamento sacroespinoso (o sacrociático menor) derecho*. A esta intervención asociamos el tratamiento del prolapso que tuviera asociado.

Es frecuente la asociación del *enterocele*. En este caso extirpamos su saco herniario, cerrandolo con dos bolsas de tabaco (tipo Moscowitz). No podemos practicar la plicatura de McCall por ser los ligamentos uterosacros prácticamente imperceptibles.

1.2. **IUE**. La técnica de tratamiento para la IUE dependerá de que la uretra sea móvil o fija.

1.2.1. *Con uretra móvil*. Emplearemos una técnica, que aunque combinada (abdominal y vaginal), tiene su mayor entidad en la vía vaginal:

1.2.1.1. *Suspensión uretral con bandas*. Es una modificación de la técnica de Raz. La técnica de Raz la abandonamos por los pobres resultados, sobre todo a largo plazo. En la suspensión uretral con bandas se sustituyen los hilos por bandas de polipropileno²⁸ (ver Tabla n.º 3).

TABLA N.º 3
Suspensión uretral con bandas

1. Disección del cistourethrocele hasta las ramas isquiopubianas.
2. Perforación de la fascia periuretral (bilateral) al lado de la uretra.
3. Disección del espacio de Retzius desde la vagina con el dedo.
4. Se coge con pinzas de Allis el borde medial de la fascia perforada.
5. Fijación a este borde fascial de la banda de polipropileno (tamaño 1x10 cm) a nivel del extremo proximal de uretra y cuello, con tres puntos de material irreabsorbible. Se repite en el lado contralateral.
6. Incisión suprapúbica transversa (de 4 cm) y disección hasta la fascia del recto anterior.
7. Ojal bilateral (de 1 cm) a 3 cm de línea media y 2 cm del púbis.
8. Paso de una pinza larga y fina de abdomen a vagina guiada con el dedo, a través del orificio de la fascia periuretral.
9. Paso de la banda de polipropileno desde vagina a abdomen con la ayuda de la pinza. Se repiten los pasos 8 y 9 en el lado contraateral.
10. Sutura sin tensión de la banda a la fascia de los rectos con material irreabsorbible.
11. Cierre de la incisión abdominal.
12. Corrección del cistocele.
13. Cierre de la vagina.

1.2.1.2. *TVT (Tension free vaginal Tape)*. La técnica TVT²⁹ fue descrita para la IUE aislada. Pero por sus buenos resultados y su baja morbilidad³⁰ la indicamos en los prolapsos con IUE.

Al practicar la técnica de TVT en los prolapsos, existe la posibilidad del desplazamiento de la banda, por la amplitud de la incisión. Para evitar esta eventualidad se puede recurrir a dos variantes en su inserción (ver Tabla n.º 4).

TABLA N.º 4
Técnica tvt con prolapso: variantes

1.ª VARIANTE

- Dejar un puente de vagina de 1 cm a nivel del cuello, entre la incisión del TVT y la de la plastia anterior. Dicho puente mantiene la banda de TVT en la posición adecuada sin desplazamientos.
- Posteriormente corrección del cistocele.

2.ª VARIANTE

- Incisión vaginal desde debajo del meato uretral hasta el cuello uterino (o la cúpula vaginal).
- Disección del uretrocistocele.
- Colocación de TVT a través de la fascia periuretral.
- Fijación de la banda con material reabsorbible retardado (4 puntos de 3/0).
- Corrección del cistocele y cierre vaginal.

1.2.2. *Con la uretra fija*. Practicamos un *Cabestrillo suburetral* acompañado de la liberación de toda la fibrosis periuretral.

Habitualmente la banda utilizada es de fascia lata de donante y la fijamos a los ligamentos de Cooper.

2. *Por vía abdominal*

Indicamos esta vía cuando además del prolapso existe una patología anexial, o cuando el útero es miomatoso con un tamaño superior a 12 semanas de gestación.

2.1. **Prolapso**. Sólo empleamos la vía abdominal con las indicaciones citadas, en los prolapsos de útero y de cúpula vaginal; el descenso

de las caras anteriores y posteriores de vagina se corrigen siempre por vía vaginal.

2.1.1. *Útero*. Practicamos una *histerectomía* con o sin anexectomía, asociada a una *culdoplastia de Halban*, seguido de una fijación de la cúpula vaginal mediante una *sacropexia* a nivel de la 2.^a o 3.^a vértebra sacra, para mantener el eje vaginal en su posición fisiológica.

2.1.1. *Cúpula vaginal*. En los casos que la paciente tenga hecha una histerectomía previa y presente una patología anexial, practicamos la cirugía anexial seguido de la *culdoplastia de Halban* y la *sacropexia*.

2.2. **La IUE**. La tratamos con una técnica que sea también de abordaje abdominal.

2.2.1. *Con uretra móvil*. Practicamos una *colposuspensión de Burch*. Esta técnica tiene tan buenos resultados²⁵, que algunos autores la emplean de forma sistemática en todas las pacientes con prolapso e IUE^{12, 13, 16}.

2.2.2. *Con uretra fija*. Practicamos un *Cabestrillo suburetral*, por ser la única técnica con buenos resultados en los casos de IUE por DEI²⁶.

COMPLICACIONES

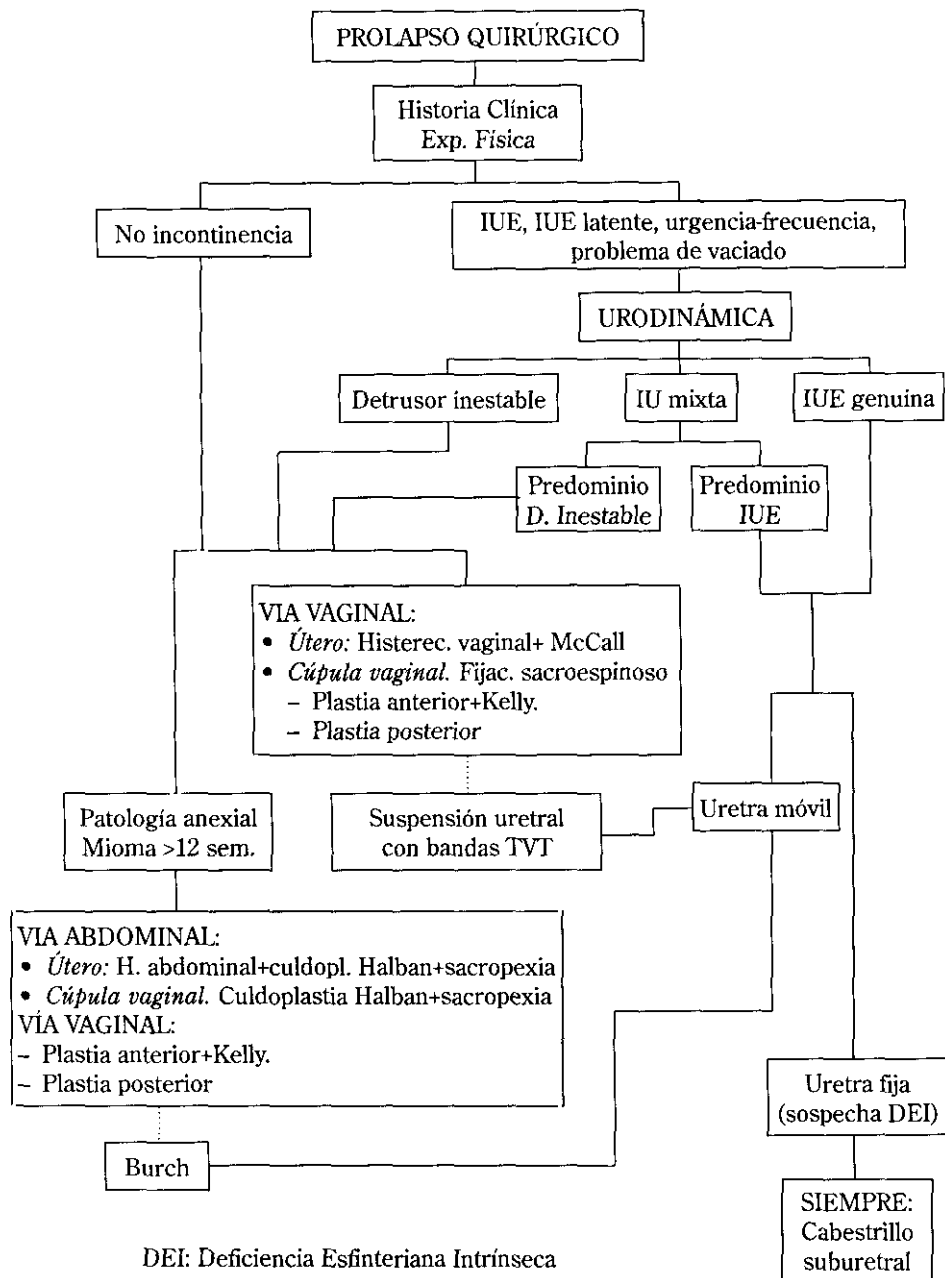
Al tratar quirúrgicamente la IUE y el prolapso, uno de los riesgos más frecuentemente descritos, es el de la aparición de un nuevo prolapso.

La elevación de la cara anterior vaginal para corregir la IUE hace que todo el peso abdominal recaiga sobre la parte posterior del segmento superior y toda la cara posterior de la vagina, condicionando un enterocele³¹ o un rectocele^{21, 31} respectivamente, con una alta prevalencia (34%²¹, 29%³¹).

Por ello practicamos sistemáticamente una plastia posterior ante un mínimo defecto de la pared posterior de la vagina, y una plicatura de McCall asociada a la histerectomía vaginal que previene el enterocele³².

Para finalizar mostramos el esquema del «manejo de la incontinencia en pacientes con prolapso pélvico» (ver Tabla n.º 5).

TABLA N.º 5
Esquema del «Manejo de la incontinencia en pacientes con prolapso pélvico»



BIBLIOGRAFÍA

1. HARRIS TA, BENT AE. Genital prolapse with and without urinary incontinence. *J Reprod Med* 1990; 35: 792-8.
2. BADEN WF, WALKER TA. Origen del perfil vaginal: clasificación correlacionada de la relajación pelviana. *Clin Obstet Ginecol* 1972; 15: 1048-54.
3. SHULL BL. Valoración clínica de mujeres con defectos del sostén pélvico. *Clin Obstet Ginecol* 1993; 36: 883-4.
4. FRIEDMAN EA, LITTLE WA: The conflict of nomenclature for descensus uteri. *Am J Obstet Gynecol* 1961; 81: 817-20.
5. PORGES RF: A practical system of diagnosis and classification of pelvic relaxations. *Surg Gynecol Obstet* 1963; 117: 761-73.
6. BEECHAM CT: Classification of vaginal relaxation. *Am J Obstet Gynecol* 1980; 136: 957-8.
7. BUMP RC, MATTIASSON A, BØ K, BRUBAKER LA, DeLANCEY JOL, KLARSKOV P et al: The standardization of terminology of female pelvic organ prolapse and pelvic floor dysfunction. *Am J Obstet Gynecol* 1996; 175: 10-7.
8. BERGMAN A, KOONINGS PP, BALLARD CA: Predicting postoperative urinary incontinence development in women undergoing operation for genitourinary prolapse. *Am J Obstet Gynecol* 1988; 158: 1171-5.
9. BUMP RC, FANTL JA, HURT WG: The mechanism of urinary continence in women with severe uterovaginal prolapse: results of barrier studies. *Obstet Gynecol* 1988; 72: 291-5.
10. CRYSTLE CD, CHARLES LS, COPELAND WE: Q tip Test in SUI. *Obstet Gynecol* 1971; 38: 313.
11. ESPUÑA M, DAVI E, ARIMANY MC, PUIG CLOTA M, PÉREZ GONZÁLEZ A, IGLESIAS X: Estudio urodinámico en prolapso genital: estudio urodinámico pre y postoperatorio. *Urod A* 1996; 9: 38-41.
12. RICHARDSON AC, EDMONDS PB, WILLIAMS NL: Treatment of stress urinary incontinence due to paravaginal fascial defect. *Obstet Gynecol* 1981; 57: 357-62.
13. STANTON SL: Urethral sphincter incompetence. En *Clinical Gynecologic Urology*. Ed Stanton. SL Mosby co. St Louis 1984, cap 16, pag 169-92.
14. KLEIN P, TREISSER A, RENAUD R: La cure d'incontinence urinaire a l'effort selon Bologna. Une technique interessante dans les grosses cystoceles. *Rev Fr Gynecol Obstet* 1985; 80: 391-4.
15. PIGNÉ A, BOYER DE LATOUR F, KESKES J, LAROUSSINIE MP, MAGHIORACOS P, MARPEAU L, BARRAT J: Traitement des prolapsus uro-genitaux avec incontinence urinaire d'effort par l'intervention de Bologna. *J Gynecol Obstet Biol Reprod* 1988; 17: 379-86.
16. BERGMAN A, KOONINGS PK, BALLARD CA: Primary stress urinary incontinence and pelvic relaxation: prospective randomized comparison pf three different operations. *Am J Obstet Gynecol* 1989; 161: 97-101.

17. WISKIND AK, CREIGHTON SM, STANTON SL: The incidence of genital prolapse after the Burch colposuspension. *Am J Obstet Gynecol* 1992; 167: 399-405.
18. YOUNGBLOOD JP: Reparación paravaginal del cistoureterocele. En *Clínicas Obstétricas y Ginecológicas*. Interamericana: México 1993. Vol 4 pag 903-8.
19. BUMP RC, HURT WG, THEOFRASTOUS JP, ADDISON WA, FANTL JA, WYMAN JF, McCLISH DK: Randomized prospective comparison of needle colposuspension versus endopelvic fascia plication for potential stress incontinence prophylaxis in women undergoing vaginal reconstruction for stage III o IV pelvic organ prolapse. *Am J Obstet Gynecol* 1996; 175: 326-33.
20. KARRAM MM: What is the optimal antiincontinence procedure in women with advanced prolapse and «potential» stress incontinence? (editorial). *Int Urogynecol J* 1999; 10: 1-2.
21. COLOMBO M, VITOELLO D, PROIETTI F, MILANI R: Randomized comparison of Burch colposuspension versus anterior colporrhaphy in women with stress urinary incontinence and anterior vaginal wall prolapse. *BJOG* 2000; 107: 544-51.
22. DEBODENANCE PH: Comparaison de la technique de Bologna et d'Ingelman-Sundberg dans le traitement de l'incontinence urinaire d'effort associée au prolapsus genital. *J Gynecol Obstet Biol Reprod* 2000; 29: 148-53.
23. COLOMBO M, MAGGIONI A, SCALAMBRINO S, VITOELLO D, MILANI R: Surgery for genitourinary prolapse and stress incontinence: A randomized trial of posterior pubourethral ligament plication and Pereyra suspension. *Am J Obstet Gynecol* 1997; 176: 337-43.
24. BIDMEAD J, CARDOZO L: Review. Four decades of needle bladder neck suspension *Br. J. Urol.* 1998; 82: 171-3.
25. BLACK NA, DOWNS SH: The effectiveness of surgery for stress incontinence in women: a systematic review. *Br J Urol* 1996; 78: 497-510.
26. TANAGHO EA: Urinary stress incontinence: surgical treatment (editorial) *Int. Urogynecol J* 1998; 9: 1-2.
27. LEE RA: Histerectomía vaginal con reparación del enterocele, cistocele y rectocele. En *Clínicas Obstétricas y Ginecológicas*. Interamericana. México 1993. Vol 4 pag 909-16.
28. FILLLOL M, BELLVER J, GRANGEL JL: Suspensión uretral con bandas. Descripción de una nueva técnica. *Prog Obstet Ginecol* 1999; 42: 377-82.
29. ULMSTEN U, HENRIKSSON L, JOHNSON P, VARHOS G: An ambulatory surgical procedure under local anesthesia for treatment of female urinary incontinence. *Int Urogynecol J* 1996; 7: 81-6.
30. ULMSTEN U, FALCONER C, JOHNSON P et al: A multicentre study of TVT (tension-free vaginal tape) for surgical treatment of stress urinary incontinence. *Int Urogynecol J* 1998; 9: 210-3.
31. KJOLHED P, NOREN B, RYDEN G: Prediction of genital prolapse after Burch colposuspension. *Acta Obstet Gynecol Scand* 1996; 75: 849-54.
32. CRUIKSHAND SH, KOVAC SR: Randomized comparison of three surgical methods used at the time of vaginal hysterectomy to prevent posterior enterocele. *Am J Obstet Gynecol* 1999; 180: 859-65.